

## Interesting case (Neonatal hemochromatosis)

### A 14-day-old male infant with jaundice

29 มกราคม 2559

ผศ.พญ. ชิติมา เงินมาก

ภาควิชากุมารเวชศาสตร์

คณะแพทยศาสตร์ มหาวิทยาลัยนเรศวร

ทารกเพศชาย อายุ 14 วัน

**อาการสำคัญ** ตัวเหลืองมากขึ้น 13 วัน ก่อนมาโรงพยาบาล

#### ประวัติปัจจุบัน

ทารกเริ่มมีอาการตัวเหลืองตั้งแต่หลังเกิดได้ 1 วัน อุจจาระสีซีด ไม่มีไข ไม่เหนียว ญาติให้ประวัติว่าได้รับการส่องไฟเมื่ออายุ 2 วัน และได้ตรวจพบว่ามีอาการตัวเหลืองมากขึ้น ฟังเสียงหัวใจผิดปกติ จึงได้ส่งตัวจาก รพ. ชุมชน ไปยัง รพ. ทวีป ตรวจพบมี cholestatic jaundice with  $\pm$  acute hepatic failure ตรวจร่างกายขณะนั้น พบ marked jaundice, systolic ejection murmur (SEM) grade II at LLPSB, liver 1 cm BRCM, spleen 3 cm BLCM, hemangioma (0.5 x 0.5 cm) at abdomen and back

ได้ให้การรักษาดูด้วยการส่องไฟ double phototherapy x 2 days (29/9/2558-30/9/2558)

ผลตรวจเลือดเบื้องต้น LFT: TB 25.3, DB 13.3 mg/dL; AST 287, ALT 85, ALP 407 U/L; PT 20.4 sec, PTT 87.3 sec, INR 1.94

ได้ให้ยาปฏิชีวนะ ampicillin และ gentamicin IV เป็นเวลา 2 วัน แล้วเปลี่ยนเป็น PGS และ gentamicin ยาอื่น ๆ ที่ได้รับ ได้แก่ ursodeoxycholic acid 25 mg oral q 12 h, vitamin E 50 IU oral OD, phenobarbital 5.5 mg oral q 12 h ร่วมกับให้ FFP และ vitamin K

หลังจากนั้นจึงส่งตัวมารักษาต่อที่ รพ. มหาวิทยาลัยนเรศวร เพื่อหาสาเหตุของ cholestatic jaundice with acute hepatic failure

#### ประวัติอดีต

ทารกเกิดก่อนกำหนด เพศชาย GA 34<sup>6</sup> สัปดาห์จากการประเมนด้วยอัลตราซาวด์ เกิดโดยวิธีผ่าตัดคลอด เมื่อ 24/9/2558 เพราะว่ามี prolonged premature rupture of membrane (PROM) 96 ชั่วโมง และมีภาวะ polyhydramnios น้ำหนักแรกเกิด 2,600 g (AGA) Apgar score 9  $\rightarrow$  10 (หักสี)

### ประวัติครอบครัว

มารดาอายุ 27 ปี G<sub>2</sub>P<sub>1001</sub> บุตรคนแรกอายุ 6 ปี ฝากครรภ์ 8 ครั้ง ผลตรวจเลือดมารดา VDRL : NR, HBsAg : negative, OF : negative, DCIP : positive (บิดา OF : negative, DCIP : negative )  
ปฏิเสธประวัติโรคตับในครอบครัว

### ตรวจร่างกาย

A Thai infant with marked jaundice  
BW 2.36 kg (P<sub>10-25</sub>), length 46 cm (P<sub>10-25</sub>), HC 33 cm (P<sub>50</sub>)  
BT 36.7°C, PR 175/min, RR 40/min, BP 67/48 mmHg, SpO<sub>2</sub> 96%  
HEENT: AF 3 x 3 cm, PF 2 x 2 cm, no bulging or depression  
Heart: no active precordium, no heaving, no thrill, normal S1 S2, SEM grade II at LUPSB  
Lungs: no retraction, normal breath sound, no adventitious sound  
Abdomen: small hemangioma (0.3 x 0.2 cm), no distension, active bowel sound, soft,  
liver 1 cm below RCM, spleen 3 cm below LCM  
Extremities: no cyanosis, no deformities, no edema  
Neurological examination: equal movement both sides, positive Moro reflex, DTR 2+ all

### Problem lists

1. Preterm GA 34<sup>+6</sup> weeks by LMP with maternal history of prolonged PROM
2. ± Acute liver failure
3. Cholestatic jaundice
4. Hemangioma at abdomen
5. Hepatosplenomegaly

### Differential diagnosis

1. Severe sepsis
2. Infections: virus, bacteria, protozoa
3. Metabolic diseases: galactosemia , tyrosinemia
4. Neonatal hemochromatosis
5. Hematologic malignancy: hemophagocytic lymphohistiocytosis, congenital leukemia

## Initial investigations

LFT: TP 4.0, alb. 2.4, glo. 1.6 g/dL; TB 18.23, DB 11.35 mg/dL; AST 155, ALT 60, ALP 884 U/L

Coagulogram: PT 16 sec, PTT 59.6 sec, INR 1.4

CBC: Hct 34.1 %, WBC 8,410/cu mm (N 40, L 40, M 10, E 9, B 1%), platelets 221,000/cu mm

## Investigations เพื่อหาสาเหตุของ โรคโดยจำแนกตามสาเหตุ

1. **Infection** : ส่งตรวจเพิ่มเติมเพื่อหาสาเหตุจากโรคติดเชื้อ ได้ผลดังนี้

- i. Urine PCR for CMV: negative
- ii. Parvovirus B19 IgG & IgM : negative
- iii. EBV IgG & IgM : negative
- iv. VDRL: non-reactive
- v. Serum PCR for HSV1 & HSV2 : negative
- vi. CMV viral load < 150 copies/mL
- vii. HBsAg, HBsAb, anti-HCV & anti-HBc IgM : negative
- viii. Eye exam by ophthalmologist : no chorioretinitis, no cataract, no KF ring
- ix. Film skull and long bone (8/10/2558) : no skull calcification, no osteolytic lesion, no butterfly spine

**Abdominal sonography (9/10/2558):** The liver is normal in size and echogenicity without focal lesion. There are multiple porto-hepatic shunts scattering in both lobes of liver. There is no bile duct dilatation. The triangular cord sign is negative, normal distended gallbladder without internal echo. The spleen, pancreas and both kidneys appear normal, and no ascites is seen.

สรุปจากผลการตรวจวินิจฉัยเพิ่มเติมทั้งหมดไม่พบสาเหตุจากการติดเชื้อที่ชัดเจน

2. **Metabolic cause** เช่น galactosemia, tyrosinemia ทางโรงพยาบาลมีน้ำยา Benedict ซึ่งไว้ใช้ตรวจ urine benedict แทน urine reducing substance ผลพบว่า positive 1-2 + ระหว่างรอผลตรวจเลือดและปัสสาวะพิเศษ ได้ให้งดนมที่มีน้ำตาลแลกโทสไปก่อน

### Metabolic comprehensive results:

- Urine succinylacetone is normal, tyrosenemia type I is unlikely.
- Urine organic acid: no abnormal excretion. Plasma amino acid: normal

จึงทำให้นึกถึงโรคในกลุ่มนี้น้อย

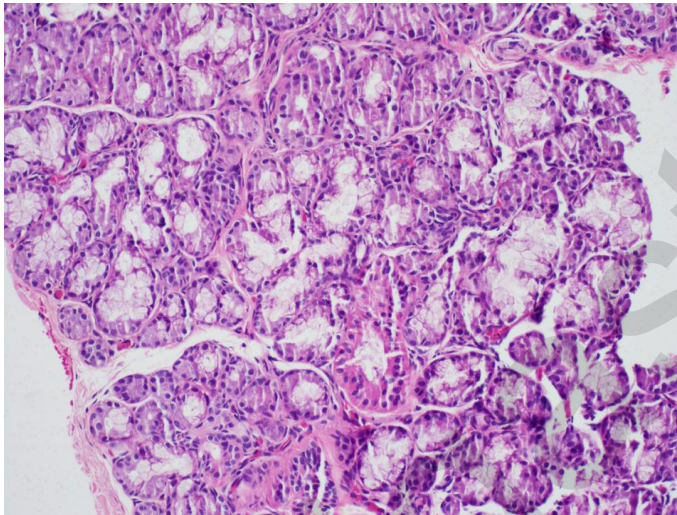
3. Neonatal hemochromatosis เนื่องจากมีอาการเหลืองตั้งแต่แรกเกิด ตับม้ามโต ได้ส่งตรวจเลือดเพื่อวินิจฉัยโรคนี้ พบว่า

- Serum ferritin : 3,361 ng/mL, AFP : 77,539 ng/mL ซึ่งมักพบว่าจะมีค่าสูง
- Serum iron 98.6 mcg/dL, UIBC 0 ng/dL, TIBC 98.6 mcg/dL, transferrin saturation : 100% จะพบ transferrin saturation มีค่าสูงได้ในโรคนี้
- Factor V 44% (N 70-130), Factor VII 18% (N 60-140) มักจะมีค่าต่ำ

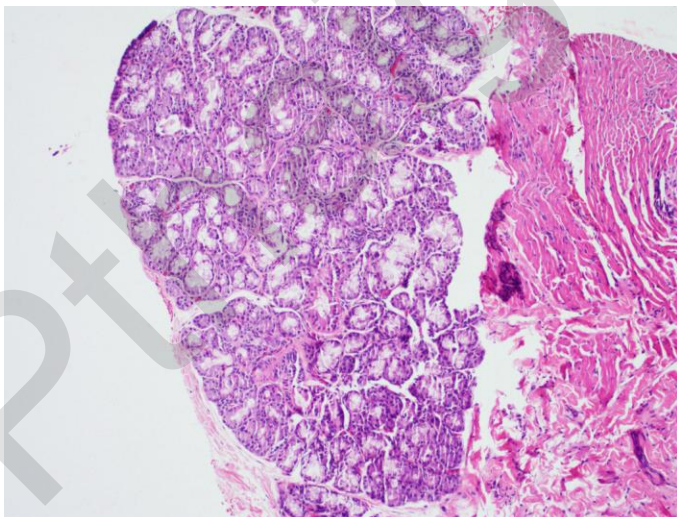
การวินิจฉัยที่ถูกต้องคือ ต้องพบว่ามี hemosiderosis สะสมใน non-reticuloendothelial system เช่นที่ minor salivary gland โดยต้องย้อมพิเศษ คือ Prussian blue

Left buccal mucosa punch biopsy (9/10/2558) : no pathologic change

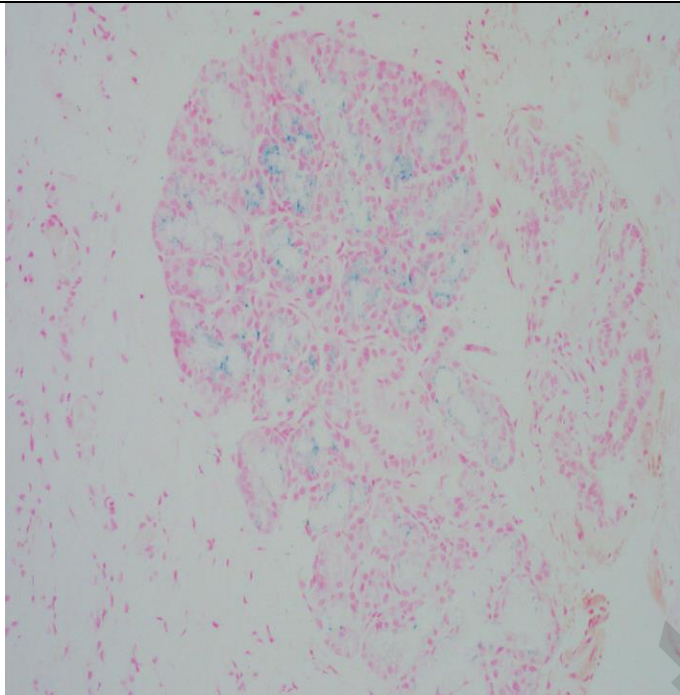
Lower lip punch biopsy (9/10/2558) : Mild hemosiderosis in minor salivary gland



minor salivary gland ย้อม H&E

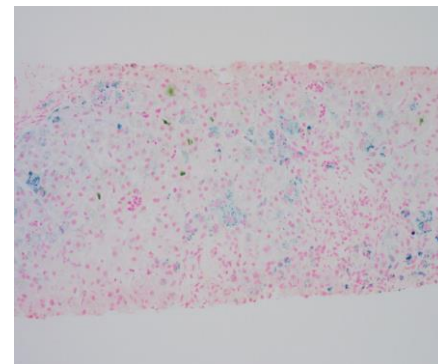
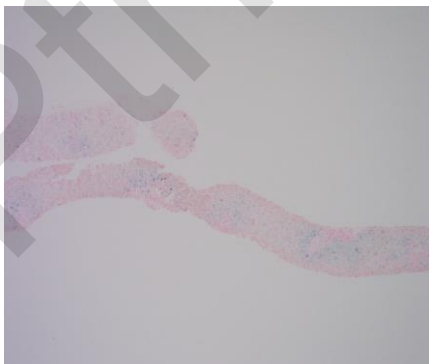
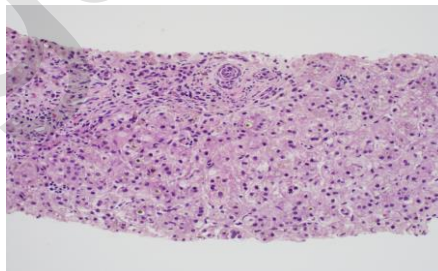
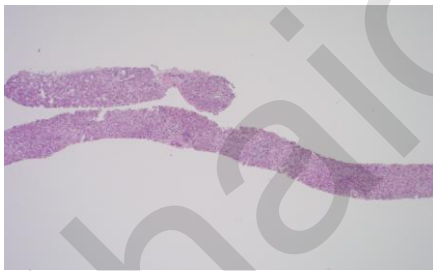


minor salivary gland ย้อม H&E

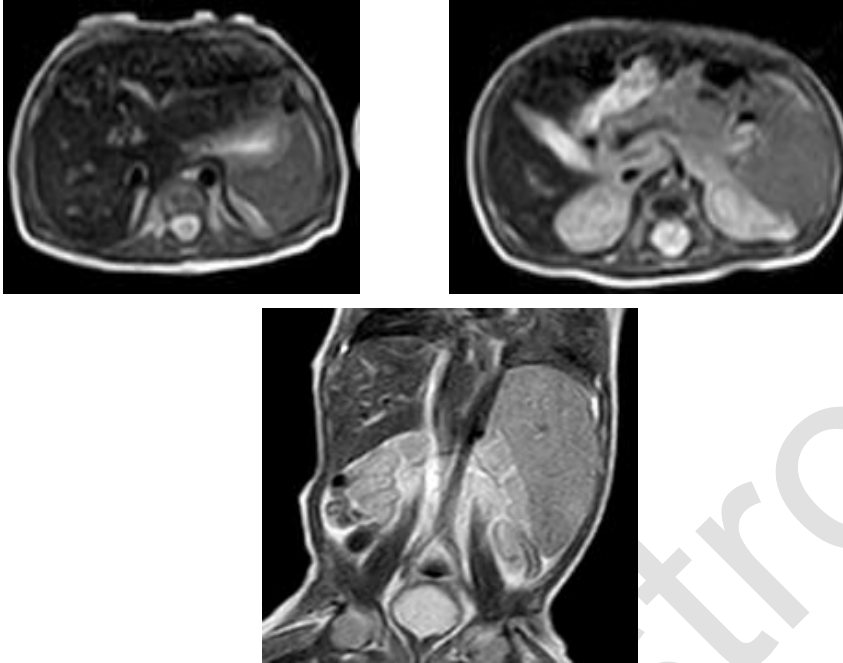


Lower lip punch biopsy ย้อม Prussian blue พบมี hemosiderosis กระจายอยู่

Liver biopsy (10/10/2558) : Giant cell hepatitis with moderate accumulation of iron pigments, suggestive of hemochromatosis



MRI whole abdomen and thyroid (18/10/2558) → Incomplete MRI study จึง ทำ MRI ซ้ำ (21/10/2558): Diffusely decreased T2-signal intensity of the liver with loss of signal intensity on the in-phase SPGR, suggestive of iron depositional disease or hemochromatosis.



ดังนั้นในผู้ป่วยรายนี้ สาเหตุของ cholestatic jaundice น่าจะเกิดจาก neonatal hemochromatosis มากที่สุด

#### การรักษาที่ได้รับ

##### Supportive treatment:

- Ursodeoxycholic acid (30 mg/kg/day) 35 mg oral q 12 h (6/10/2558 - ปัจจุบัน)
- Vitamin K 1 mg IV, multivitamin drop 1 mL oral OD
- Vitamin D2 (2,000 IU/mL) 1mL oral OD, vitamin E 50 IU oral OD (6/10/2558 - ปัจจุบัน)

##### Specific treatment:

- Double volume exchange transfusion 1 ครั้ง
- IVIG (1 g/kg) 3 ครั้ง ทุกสัปดาห์ ในวันที่ 12, 16, 23 ตุลาคม 2558

##### Anti-oxidant cocktail and iron chelation:

- Vitamin E 25 IU/kg/day
- N-acetylcysteine 200 mg/kg/day x 21 doses
- Selenium 3 mcg/kg/day orally during the period of hospitalization
- Desferoxamine 30 mg/kg/day IV until serum ferritin < 500 ng/mL

## Clinical course

วันที่	TP	Ab	Glo	TB	DB	AST	ALT	ALP	PT	PTT	INR	WBC	Platelets	Hct
8/10/58	4.0	2.4	1.6	18.23	11.35	155	60	884	16	59.6	1.4	8,410	221,000	34.1
10/10/58	3.8	2.5	1.3	15.73	10.35	89	40	565	16	69.5	1.4			
12/10/58	3.5	3.1	0.4	12.35	9.42	69	24	372	17.4	72.6	1.53	5,510	151,000	30.3
12/10/58	3.9	2.8	1.1	5.11	4.13	37	10	114	15.7	40.5	1.38	3,950		
13/10/58	4.2	2.6	1.6	8.28	6.45	86	21	231	18.5	53.6	1.62			
14/10/58	4.5	2.9	1.6	10.85	7.78	137	30	279	18.6	59.8	1.63		85,000	33.1
16/10/58	4.5	3.1	1.4	10.99	8.20	166	31	291	19.6	73.9	1.72			
19/10/58	4.6	2.7	1.9	13.19	10.13	177	37	392	18.8	83.3	1.65	4,720	165,000	30.3
22/10/58	4.7	3.0	1.7	15.17	11.55	241	63	370	19.6	86.8	1.72	4,460	294,000	26.9
26/10/58	4.8	2.7	2.1	16.32	12.48	197	69	373	18	83	1.58	7,650	278,000	31.1
2/11/58	5.3	3.1	2.2	18.71	13.86	157	67	683	13.9	47.7	1.23	9,950	384,000	31.5
16/11/58	5.0	3.2	1.8	12	9.31	175	51	524	13.3	47.5	1.17	10,840	536,000	28.2
7/12/58	5.4	4.0	1.4	9.09	7.18	88	44	513	11.9	39.2	1.05	9,280	388,000	29.2
6/1/59	4.6	3.3	1.3	2.44	2.11	50	28	381	12.7	39.10	1.12	6,580	284,000	27.2

★ IVIG

• Double exchange transfusion

วันที่	Alpha fetoprotein	Serum ferritin
8/10/58	77,539	3,361
12/10/58	54,565	-
16/10/58	-	1,935
23/10/58		
26/10/58	45,491	3,623

## Investigation

วันที่	30/11/58 (D 66)	7/12/58 (D 73)	1/1/59 (D 97)	6/1/59 (D 102)	13/1/59 (D 109)
Hct	29.8	29.2	25.9	27.2	29.9
wbc	9,930	9,280	7,090	6,580	6,900
plt	433,000	388,000	338,000	284,000	267,000
Ferritin	1,368	1,129	367.5	203.4	<b>189.2</b>
AFP	46,138	25,519			<b>291.9</b>

▲ NAC 22-29/10/58, ♦ Desf.2-17/11, 22-28/12

อีกปัญหาคือเสียงหัวใจผิดปกติ ได้ทำ Echocardiogram (8/10/2558) : Small PDA 1.5 mm, mild MR  
Echocardiogram (22/10/2558) : no chamber enlargement, no TR, mild MR, good LV function,  
LVEF 74%, tiny PDA, mild PPS  
ล่าสุดได้ทำ echocardiogram ก่อนกลับบ้านซึ่งพบ PDA closure แล้ว



## Neonatal hemochromatosis (NH)

- Severe liver injury in combination with accumulation of iron in hepatic and extra-hepatic tissues
- Gestational alloimmune liver disease: transplacental transfer of maternal IgG antibodies directed against a fetal hepatocyte antigen
- An association with maternal lupus antibodies and abnormal bile acid production
- All infants present with acute liver failure & both intrahepatic and extra-hepatic siderosis
- Affects the parenchyma of the liver, pancreas, oral mucosa, and thyroid among other sites, but spares the reticuloendothelial system

### Clinical manifestations:

- Most live-born neonates with NH are growth restricted.
- Other antenatal signs of NH include fetal hydrops, fetal hepatomegaly, and ascites
- The classic presentation : within a few hours or days from birth with hypoglycemia and marked coagulopathy
- Some neonates may have milder or no symptoms

**Laboratory investigations:** show typical signs of liver failure with severe coagulopathy, hyperammonemia, hypoglycemia and hypoalbuminemia

- Serum aminotransferase levels are relatively low for the level of liver injury, with alanine and aspartate aminotransferase levels rarely exceeding 100 IU/L
- Elevated levels of  $\alpha$ -fetoprotein : > 100,000 ng/mL and average 300,000
- Jaundice is rarely apparent at birth
- Elevated levels of conjugated and unconjugated bilirubin (TB > 30 mg/dL)
- Elevated ferritin levels 800-10,000 ng/mL
- Hyper-saturation ( up to 95-100%) of the available transferrin
- Severe thrombocytopenia (platelets < 50,000/cu mm) in 10-15% of patients
- All NH cases can have a patent ductus venosus
- May mimic viral or bacterial infections, perinatal asphyxia, or metabolic disorders

#### Diagnosis:

- จะมีเหล็กสะสมในเนื้อเยื่อภายนอกตับ
- Biopsy of oral mucosal and salivary glands
- Extra-hepatic siderosis by using MRI, MRI T2-weighted may help demonstrate accumulation of iron in hepatic and extra-hepatic tissues (ตับอ่อน หัวใจ ต่อมหมวกไต)

#### Management:

- การป้องกันในครรภ์ต่อไปโดยการให้ high dose IVIG ทุกสัปดาห์ แก่มารดาที่ตั้งครรภ์ในช่วง 2<sup>nd</sup> trimester
- Postnatal : anti-oxidants and iron chelation therapy
- Survival rates lower than 20%, and survivors often end up requiring a liver transplantation in the first 3 months of life.
- Double volume exchange transfusions are used to remove existing reactive antibodies
- IVIG ( 1 g/kg) is used to block antibody action and interfere with complement activation

#### Anti-oxidant cocktail therapy:

- N-acetylcysteine 200 mg/kg/day, divided in 3 doses daily for 17-21 doses
- $\alpha$  TPGS 25 IU/kg/day, divided twice daily for 6 weeks
- Deferoxamine 30 mg/kg/day IV infusion over 8 hours until the serum ferritin < 500 ng/mL
- Selenium 3 mcg/kg/day
- Prostaglandin E<sub>1</sub> 0.4 mcg/kg/hour IV over 3-4 hours for 10 days

#### Prevention:

- พิจารณาให้ IVIG 1 g/kg/week from the 18<sup>th</sup> weeks of pregnancy until the end of gestation แก่มารดาที่ตั้งครรภ์ ในครรภ์ต่อไป

### Treatment and survival rate from previous reports

Literature	Treatment	Survival rate
Feldman AG, Whittington PF Neonatal hemochromatosis J Clin Exp Hepatol 2013; 3: 313-20.	Double-volume exchange transfusion + IVIG (1 g/kg) * Add a second dose IVIG	12/16 (75%) ± LT * Normal INR may take 4-6 weeks in this therapy
Lopriore E, et al. Neonatal hemochromatosis: management, outcome, and prevention. Prenatal Diagnosis 2013; 33: 1221-5	Double-volume exchange transfusion + IVIG (1 g/kg)	23/131 (17%) - LT * 35/44 (79%) medical therapy alone
Machtei, et al. Case report: Clinical and imaging resolution of neonatal hemochromatosis following treatment. Case reports in Critical Care 2014: 1-4.	Double-volume exchange transfusion + IVIG (2 g/kg) *Term 39 weeks with pallor	Healthy
Aanpreung P, Leksriskul P, Parichatkanond P. Neonatal hemochromatosis: A case report. Siriraj Med J 2015; 67: 187-191.	Exchange transfusion + anti- oxidant therapy	Dead

Literature	Treatment	Survival rate
<p>Annagur A, et al. Therapeutic management of neonatal hemochromatosis: Report of four cases and literature review.</p> <p>Human and Experimental Toxicology 2011; 30: 1728-34.</p>	<p>1,2,4 chelation-antioxidant cocktail</p> <p>3 chelation-antioxidant cocktail + IVIG 1g/kg</p>	Dead
<p>Flynn DM, et al. Progress in treatment and outcome for children with neonatal hemochromatosis.</p> <p>Arch Dis Child Fetal Neonatal 2003; 88: F124-7.</p>	<p>8 patients</p> <p>1.-</p> <p>2,3 LT</p> <p>4-8 anti-oxidant (6 LT)</p>	<p>3/8 (3,7,8) alive and well</p> <p>*early start anti-oxidants and LT</p>

## References:

1. Feldman AG, Whittington PF. Neonatal hemochromatosis. *J Clin Exp Hepatol* 2013; 3: 313-20.
2. Lopriore E, Mearin ML, Oepkes D, Devlieger R, Whittington PF. Neonatal hemochromatosis: management, outcome, and prevention. *Prenatal Diagnosis* 2013; 33:1221-25.
3. Machtei A, Klinger G, Shapiro R, Konen O, Sirota L. Case report: Clinical and imaging resolution of neonatal hemochromatosis following treatment. *Case reports in Critical Care* 2014:1-4.
4. Aanpreung P, Leksisakul P, Parichatkanond P. Neonatal hemochromatosis: A case report. *Siriraj Med J* 2015; 67:187-91.
5. Annagur A, Altunhan H, Yuksekkaya H A, Ors R. Therapeutic management of neonatal hemochromatosis: Report of four cases and literature review. *Human and Experimental Toxicology* 2011; 30: 1728-34.
6. Flynn DM, Mohan N, McKiernan P, Beath S, Buckels J, Mayer D, Kelly DA. Progress in treatment and outcome for children with neonatal hemochromatosis. *Arch Dis Child Fetal Neonatal* 2003; 88: F124-7.