

History:

ผู้ป่วยเด็กชายไทย อายุ 11 เดือน นอนโรงพยาบาลครั้งแรกเมื่อ 19 พฤษภาคม 2549 ด้วยปัญหา น้ำหนักไม่ขึ้นมาตั้งแต่อายุ 4 เดือน
ประวัติปัจจุบัน: แรกเกิดน้ำหนัก 3,100 กรัม น้ำหนักขึ้นดีมาตลอด จนถึงอายุ 4 เดือนน้ำหนักตัว 6.2 กก. หลังจากนั้นมารดา อายุ 7 เดือนน้ำหนักยังไม่ขึ้นจึงส่งต่อมารับการรักษาต่อที่ รพ. ในกรุงเทพ แพทย์ตรวจเลือดพบธัยรอยด์ต่ำ ให้กิน eltroxin 1 tab อายุ 9 เดือนตรวจเลือดซ้ำพบระดับธัยรอยด์ปกติแต่น้ำหนักยังไม่ขึ้น จึงส่ง MRI brain ผลปกติ บิดาสั่งงดว่าด้วยอุจจาระมีเนื้อเหลว อายุ 10 เดือนอาการยังไม่ดีขึ้นจึงได้ส่งตรวจ GH ผลปกติ ผู้ป่วยยังมีปัญหาน้ำหนักไม่ขึ้นและถ่ายอุจจาระบ่อย จึงมารักษาที่ รพ.

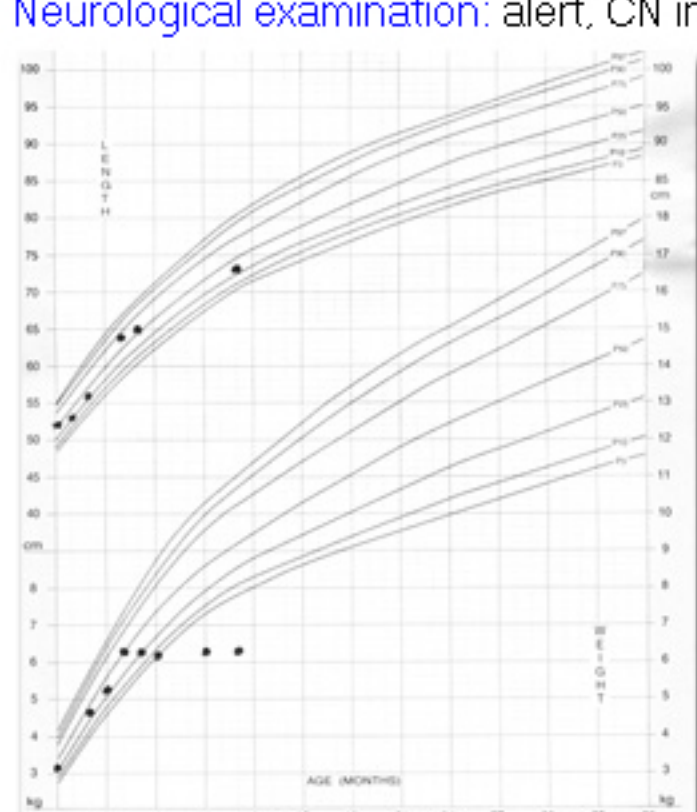
Past history:

บุตรคนที่ 2/2 มารดา C/S due to previous C/S แรกเกิดแข็งแรงดี รับประทานนมตามกำหนด
พัฒนาการ: นั่งได้มั่นคง ยังไม่เกาะยืนไม่คลาน เล่นจะเอ็ดได้ ยังไม่พูดแต่ส่งเสียงเป็น jargon words
วัคซีน: รับประทานนมตามกำหนด
ประวัติโภชนาการ: แรกเกิดจนถึงอายุ 1 เดือนกินนมแม่อย่างเดียว
 >>อายุ 2 เดือนกินนมผสมและนมแม่
 >>อายุ 3-4 เดือนกินนมผสม 25-27 ออนซ์วันและเริ่มอาหารเสริม 1 มื้อ
 >>อายุ 6 เดือนกินข้าว 1 มื้อและนม 25-27 ออนซ์วัน
 >>อายุ 9 เดือนกินข้าว 3 มื้อ และนม 25-27 ออนซ์วัน เริ่มเปลี่ยนนมเป็น isomil

ประวัติครอบครัว: บิดาและมารดาแข็งแรงดี ไม่ได้เป็นญาติกัน พี่ชายอายุ 2 ปี 6 เดือน แข็งแรงดี

Physical examination:

GA: A Thai infant, no pallor, no jaundice, no dysmorphic features
BW 6.3 kg.(P3), length 73 cm.(P25-50), HC 42 cm.(<P3)
VS: T 36.5 C, BP90/60 mmHg, PR 120/min, RR 25/min.
HEENT: AF 1x1 cm., PF-closed, otherwise normal
RS: Normal breath sound, no adventitious sound
CVS: normal S1 S2 , no murmur
Abdomen: soft, no distension, umbilical hernia 1cm., no tenderness, liver & spleen can't be palpated, no
Extremities: no deformities
Neurological examination: alert, CN intact, motor power at least gr. IV, no muscle atrophy, sensory intact.

**Basic investigations:**

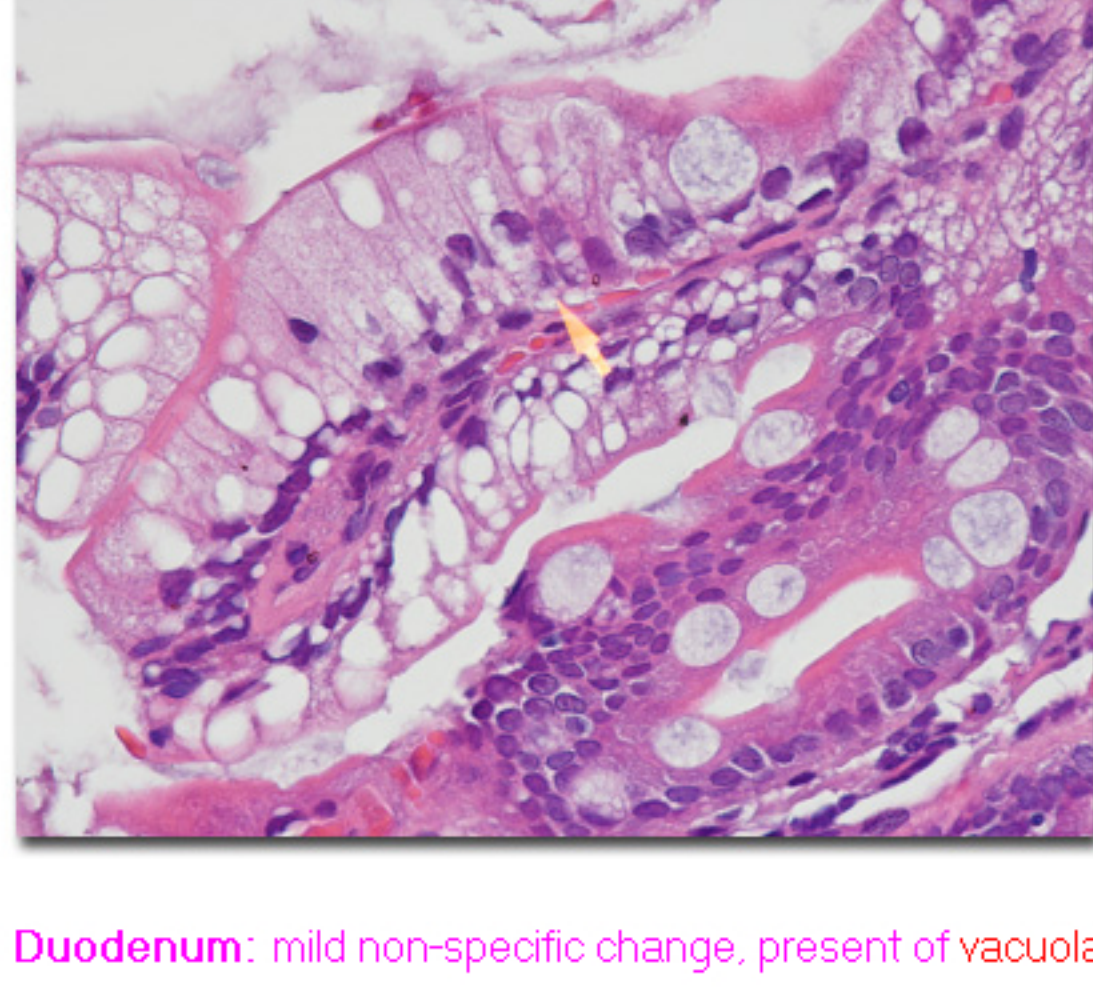
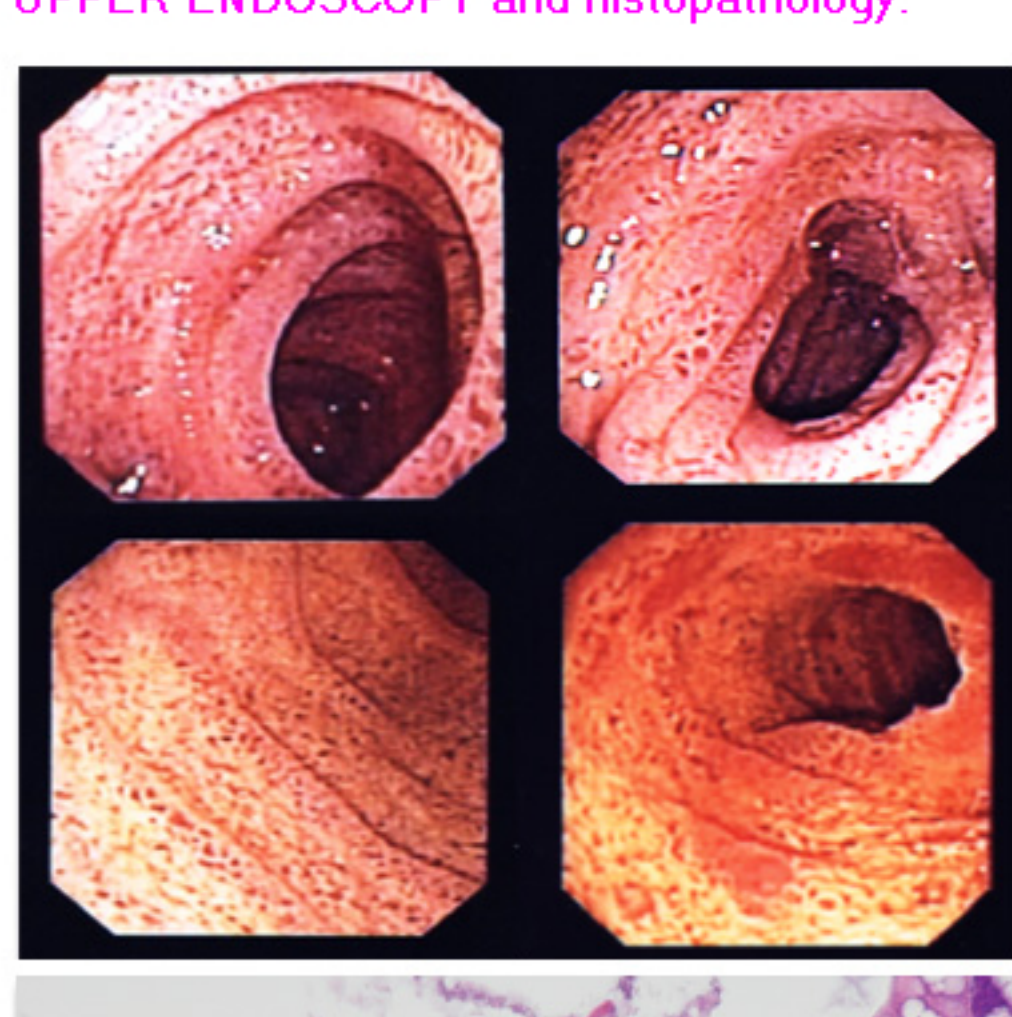CBC : Hb 12 g/dL, Hct 36%, MCV 81.6 fL, RBC morphology aniso 1+, micro 1+
WBC 10,700/mL (N 26% L64% M8% Eos 1%), Plt 220,000/mL
UA : yellow, sp.gr. 1.015, pH. 6.0, no RBC, no WBC
Stool: yellow, loose, no WBC, no RBC, no parasite

Problem lists:

>>>Failure to thrive
 >>>Chronic diarrhea
 >>>History of hypothyroidism
 >>>Delayed gross motor development

Further investigations:

LFT: ALP 375 U/L, AST 60 U/L, ALT 71 U/L, GGT 8 U/L, TP 58.9 g/L, alb 41.8 g/L,
 TB 0.2 umol/L, DB 0.1 umol/L,
TG 26 mg/dL, **Chol** 29 mg/dL
Coagulogram: PTT 29.8 s, PT 16.2 s, INR 1.4, TT 4.9 s
Repeat Stool exam: yellow, loose, no WBC, no RBC, numerous fat globules, no parasite
Blood chemistry: Na 137 mmol/L, K 4.23 mmol/L, Cl 104mmol/L, CO2 20 mmol/L, BUN 19 mg/dL, Cr 0.3

UPPER ENDOSCOPY and histopathology:

Duodenum: mild non-specific change, present of vacuolated cell

Stomach: mild chronic gastritis, no H.pylori

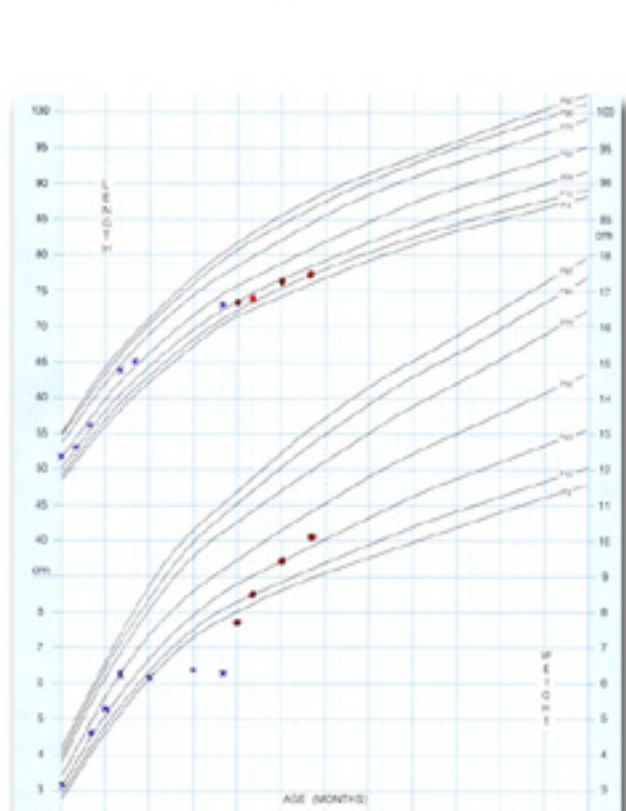
Additional investigations:

เนื่องจากผู้ป่วยรายนี้มี stool fat positive และพบ vacuolated epithelial cell ในลำไส้เล็กจึงได้ส่ง lipid profile และ
Repeat lipid profile: TG 39 mg/dL, Chol 0 mg/dL, HDL-C 0mg/dL, LDL-C 16 mg/dL
Apoprotein A : 52 mg/dL (110-200)
Apoprotein B : 53 mg/dL (80-180)
Vit A: 15.75 ug/dL (20-50)
Vit E: 89.87 ug/dL (650-1,200)
Final diagnosis:

Familial Hypobetalipoproteinemia

Treatment:

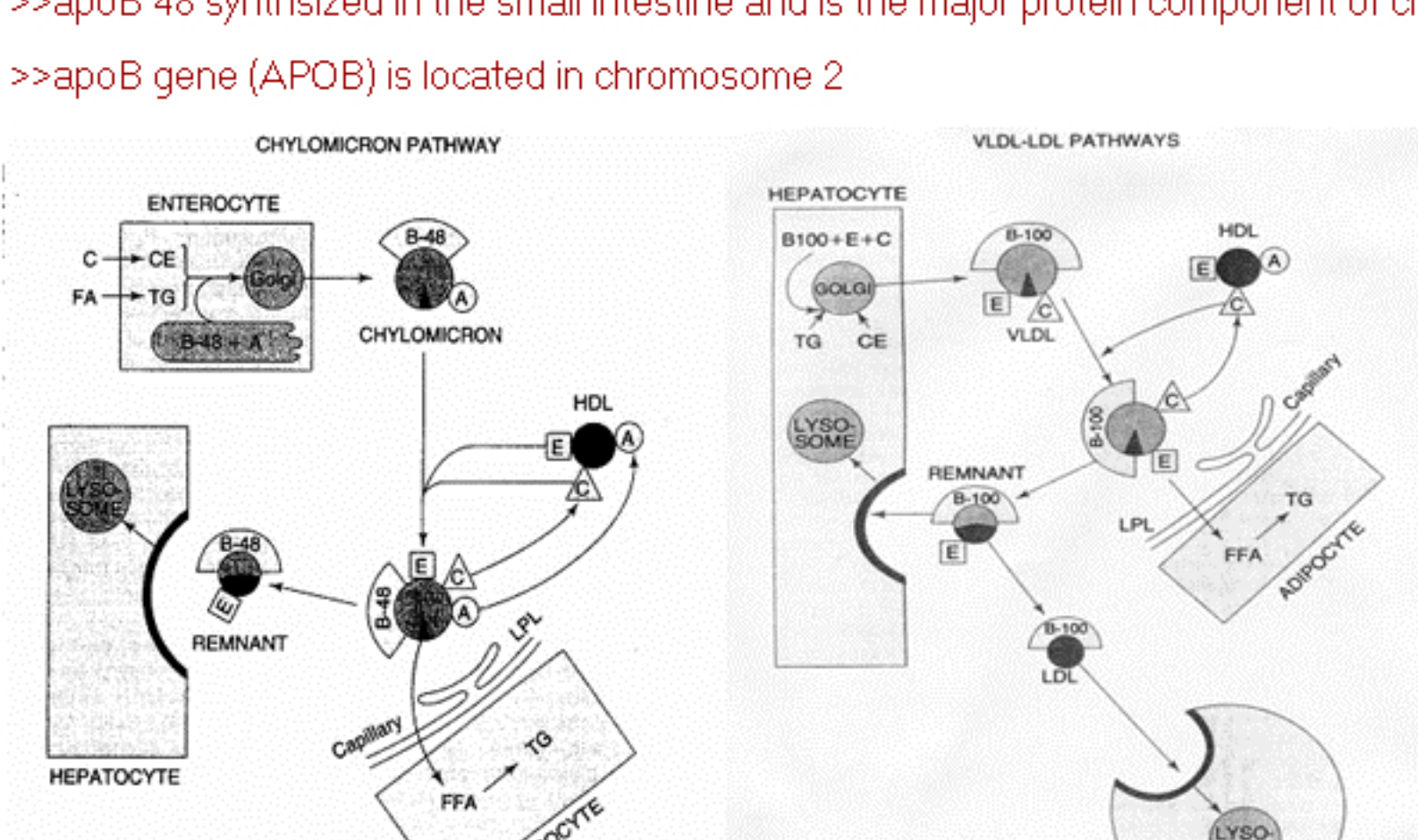
Non fat diet, Peptamen junior
 Vit A, D , Vit E supplementation
 TE , ZnSO4
 Folic acid
 MTV
 intralipid + vitalipid N IV drip
Eye exam: no retinitis pigmentosa
NCV: normal
BW before discharge (12/6/49): 7.3 kg.
His brother's lab:
TG 51 mg/dL
Chol 166 mg/dL
HDL-C 46 mg/dL
LDL-C 109 mg/dL
 F/U: normal growth and development

**Hypobetalipoproteinemia****Lipoprotein:**

>>Lipoproteins are complexes of lipids and apolipoprotein
 >>Apolipoprotein stabilize lipid emulsions and act as ligands for receptor-mediated processes
 >>Dietary lipoproteins (chylomicrons) are formed and secreted in small intestine
 >>Other lipoproteins (VLDL) are synthesized in the liver

Apolipoprotein B:

>>Plays a central role in lipoprotein metabolism
 >>apoB 100 synthesized in the liver and is the major protein component of VLDL and LDL-C
 >>apoB 48 synthesized in the small intestine and is the major protein component of chylomicron
 >>apoB gene (APOB) is located in chromosome 2

**Hypobetalipoproteinemia****Primary cause**

>>Abetalipoproteinemia (ABL)
 >>Familial hypobetalipoproteinemia (FHBL)
 >>Chylomicron retention disease

Secondary cause

>>Malabsorption, malnutrition, severe liver disease, hyperthyroidism
 >>Strict vegan diet
 >>High dose statin treatment

Familial Hypobetalipoproteinemia (FHBL):

>>Rare autosomal codominant disorder
 >>Mutations on APOB: approximately 50 mutations with the translation of full-length apoB
 >>Characteristics has been estimate 1: 3,000 (Wety et al.1998)
 >>Heterozygous: low levels of LDL-C, apoB
 (<5th percentile for age and sex)

>>FHBL have low plasma vit E because vit E is transported in plasma in associated with the apoB-

Biochemical and clinical findings:

>>Homozygotes for FHBL: often asymptomatic, rare case severe symptoms and sign of malabsorption.
 >>Heterozygotes and compound heterozygotes for FHBL are very similar to those of ABL
 >>Diagnosis can be made according inheritance pattern

Clinical manifestations:

- Homozygotes or compound heterozygotes FHBL similar to ABL
 >>>>Early infancy period
 >>>>FTT
 >>>>Steatorrhea
 >>>>Setinitis pigmentosa
 >>>>Loss of DTR, ataxia
 >>>>Acanthocytosis, anemia
 - Heterozygous form may have no GI and only minimal neurological finding indicative of mild Vit. E deficiency

Diagnostic criteria or lab investigations:

- Homozygous or compound heterozygous form
 >>>>>Serum ApoB: very low
 >>>>>Chylomicron, LDL-C: absent
 >>>>>TG < 10 mg/dL, Chol 25-45 mg/dl
 - Heterozygous form
 >>>>>Serum ApoB, Chylomicron, LDL-C, TG are low
 >>>>>Acanthocytosis from PBS

Endoscopy: small bowel -yellow discoloration (snow-white duodenum)

Small bowel biopsy: vacuolated fat- filled enterocyte the upper portion of intestinal villi

EM: fat droplet of the cytoplasmic compartment of the enterocyte

Treatment:

1. Restriction of dietary fat and avoidance LCT to control symptoms of malabsorption
2. Supplement fat-soluble vitamins especially A, K and most importantly E
3. Monitor serum level of fat-soluble vitamins periodically
4. Regular neurological and ophthalmological evaluation
5. Early diagnosis in order to institute a specific diet therapy to prevent its neurologic and ocular

Related Interesting Articles

Martin et al. Ped Gastro disease.2004;2:909-910
 Narchi et al. Eur J Pediatr, 2000;159:123-125
 Whitfield et al. Chemistry, 2004;50:10
 Levy E et al, J. of Lipid Re::1994: 35
 Andrew et.al Nelson textbook of pediatrics,2004:446-7
 Whitfield et al. Hum. Mut., 2003: 634