A 6-year-old girl with abdominal distension

โรงพยาบาลศูนย์ขอนแก่น

History:

ท้องโตขึ้นมา 1 สัปดาห์

ประวัติปัจจุบัน: 1 สัปดาห์ก่อน มีไข้ต่ำๆ ไม่หนาวสั่น ไม่อาเจียน ท้องโตขึ้น ปวดแน่นทั่วท้องเล็กน้อย ทานอาหารได้ ไม่มีท้องผูกหรือถ่ายเหลว ไปรพ. จังหวัด ได้เข้าพัก

Past history:

คลอดปกติ ครบกำหนด น้ำหนักแรกคลอด 2,500 กรัม
- เป็นบุตรคนแรกและคนเดียว
- ปฏิเสธโรคประจำตัวอื่น, ไม่แพ้ยา
- เรียนชั้นป. 1 เรียนทันเพื่อน
- ฉีดวัคซีนครบตามสมุดคู่มือ ล่าสุดอายุ 4 ปี
- ไม่ได้รับอุบัติเหตุอื่นมาก่อน

Previous medical history:

ผู้ป่วยเคยได้รับการรักษาในโรงพยาบาลศูนย์ขอนแก่น 1 ครั้งเมื่อ 28/4/46-14/5/46 ด้วยอาการท้องโต ขึ้น 1 เดือน มีไข้ อาเจียน 1 ครั้ง ทานได้ เล่นได้ ขณะนั้นได้รับ ได้รับการรักษาด้วย ceftriaxone 1 gm IV x 7 days ผลการตรวจทางห้องปฏิบัติการ ณ การนอนรพ.ครั้งนั้นเป็นดังนี้

CBC : Hct 25, Wbc 7,000, N 35, L 55 Plt 566,000
BS : 90, LFT : Chol 162, TB 0.3, DB 0, alb 3.4, AST 37, ALT 26, ALP 148, LDH 189
Abdominal paracentesis : uncloted blood, TP 6.6, LDH, 217, C/S : no growth
Cytology : no malignancy cell
U/S Abdomen : Massive ascites, no mass
นัดติดตามผลการรักษา แต่ผู้ป่วยขาดการติดตาม

Systemic review:

ไม่มีไข้ ไม่เบื่ออาหาร น้ำหนักไม่ลดลง
ไม่เหลือง ไม่มีก้อนที่ใด
ไม่เหนื่อยหอบ ไม่บวม นอนราบได้
ปัสสาวะปกติ ถ่ายปกติ

Physical examination:

GA: A girl with distended abdomen, BW 17.5 kg
VS: BT 36.5 C, BP 110/60 mmHg, HR 90/min, RR 24/min
HEENT: mildly pale conjunctiva, no icteric sclera, neck vein not engorged, cervical LN not enlarged
RS: Normal breath sound, no adventitious sound
CVS: normal S1 S2 , no murmur
Abdomen: Distended, not tender, no superficial vein, dilatation , no hepatosplenomegaly, fluid thrill & shifting dullness +ve, no abnormal
Extremities: No edema, no rash, no BCG scar
Neurological examination: Fully consciousness, motor grade V all, DTR 2+ all, BBK –ve, clonus –ve, Cerebellar sign : normal

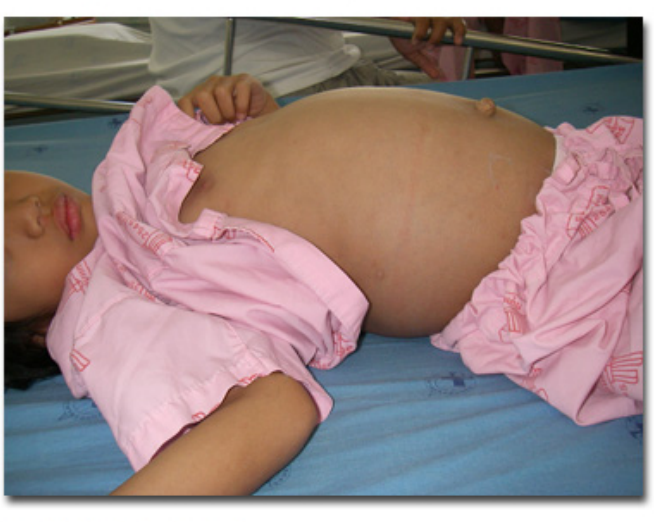

Basic investigations:

CBC : Hct 26.5%, WBC 9,100, N70L 20Mo8, Plt 632,000, MCV 78, MCH 26, MCHC 34
LFT: Chol 135, TG 113 TP 6.7, albumin 2.9, globulin 3.8 ,TB 0.1, DB 0, AST 24, ALT 25, ALP 112 , LDH: 157
Anti- HIV : - ve ; ESR: 38
BS 67, Cr 0.4, Na 14, K 4, Cl 105, HCO3 26 mEq/L
PPD skin test : negative

Problem lists:

>>>Abdominal distension with ascites
>>>Anemia R/O iron deficiency anemia

Further investigations:

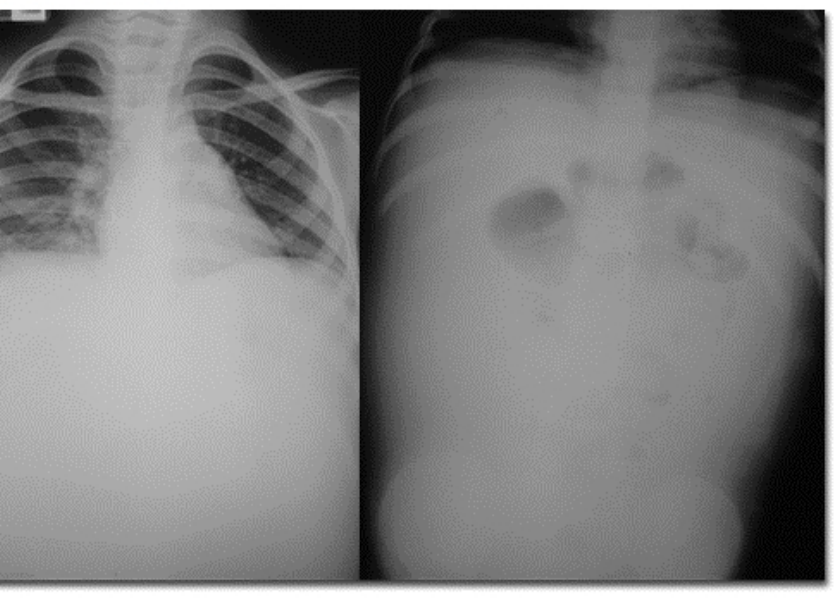

CXR: normal ; **Plain abdomen**: ascites

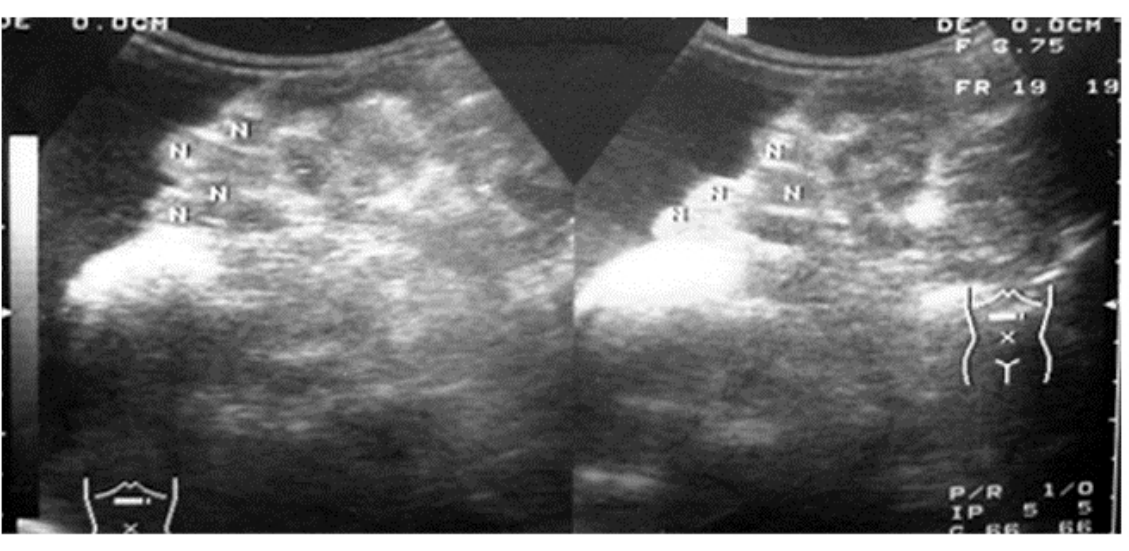

US: Marked amount of ascites fluid with suspected multiple intra-abdominal lymphadenopathy

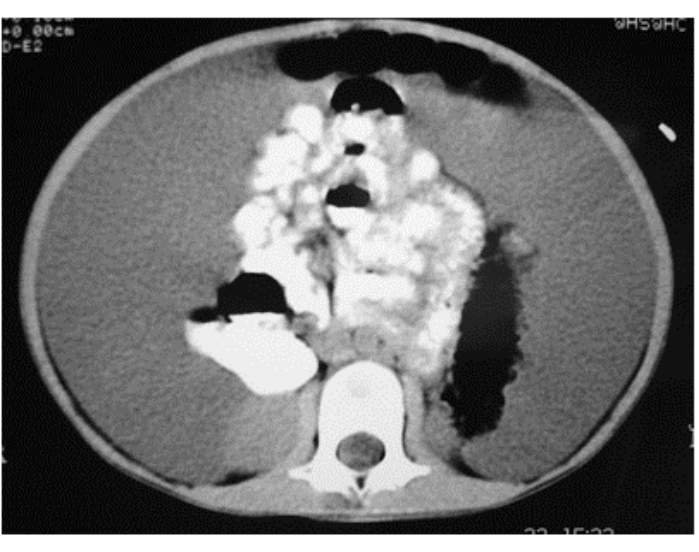

CT-whole abdomen : Massive ascites without

abnormal intrinsic or extrinsic filling defect

Pthaigastro.org

Additional investigations:

Abdominal paracentesis:

Ascites fluid : serosanguinous fluid, unclotted blood, numerous RBC, no WBC
Gram stain no organism, AFB negative, albumin 2.7 ,LDH 1,278, TG 15,
SAAG ratio = 0.2 g/dL
Cytology : no malignancy cell
Culture : negative
BMA : Normal
BM biopsy : Hypocellular marrow, few lymphocytes
Lt inguinal node Biopsy 0.5 cm, 0.3 cm, LN Bx : Reactive lymphoid hyperplasia

The attending physician decided to explor lap with a provisional diagnosis of tuberculous peritonitis or malignancy.

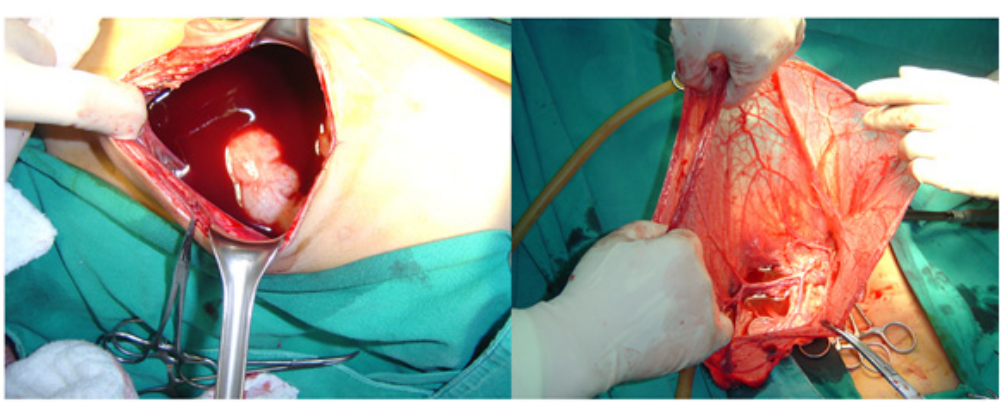

Operative f indings:
Large omental cyst 20 cm. in diameter, anterior wall adhere to peritoneum
Frank serosanguinous blood 2,500 ml
Operative procedure: Explor lap + Removal of omental cyst + Appendectomy

Post-op diagnosis: Omental cyst

Final diagnosis:
Ometal cyst
Histologic findings:

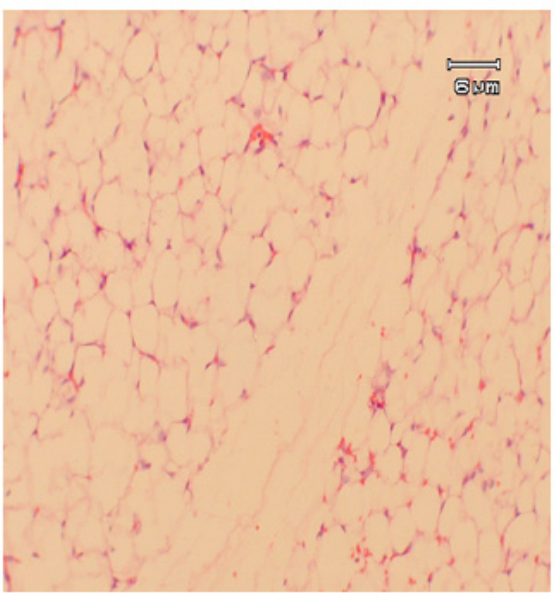

Pathology: enteric lining with acute and chronic inflammation of omental cyst

Omental and mesenteric cyst

>>First reported in 1892

>>Rare, incidence of 1 : 20000

>>Mean age 5 years

>>Mesenteric cyst > omental cyst 4.5 times

Etiology:
>>Benign proliferations of ectopic lymphatics that lack communication with the normal lymphatic system

>>Failure to the leaves of the mesentery to fuse

>>Trauma
>>Neoplasia
>>Degeneration of LN
Pathology:
>>Simple, multiple, unilocular, multilocular
>>Contain hemorrhagic, serous, chylous or infected fluid
>>Confined to the lesser or greater omentum

Clinical manifestations:

>> Most cases - incidental finding

———>Asymptomatic 21%

———>Abd. distension 71%

———>Abd. pain 50%
———>Abd. mass 43 %
———>Gut obstruction

>>May be huge simulating ascites

Imaging studies:
Radiography:

gasless,homogeneous,water-dense mass, fine calcifications

Ultrasonography:
fluid-filled cystic structure with thin internal septi, internal echoes from debris, hemorrhage, or infection
CT scan:

reveal that the cyst is not arising from another organ

Surgical treatment:

Goal is excision of the mass without endangering the adjacent bowel

Recurrent rate 0-13 %

Histologic findings

Diagnosis	Histologic features
Lymphangioma	Endothelial lining
Enteric duplication cyst	Enteric lining,double muscle layer c neural elements
Enteric cyst	Enteric lining,no muscle
Mesenteric cyst	Mesothelial lining
Pseudocyst(non-pancreatic)	No lining,fibrous wall