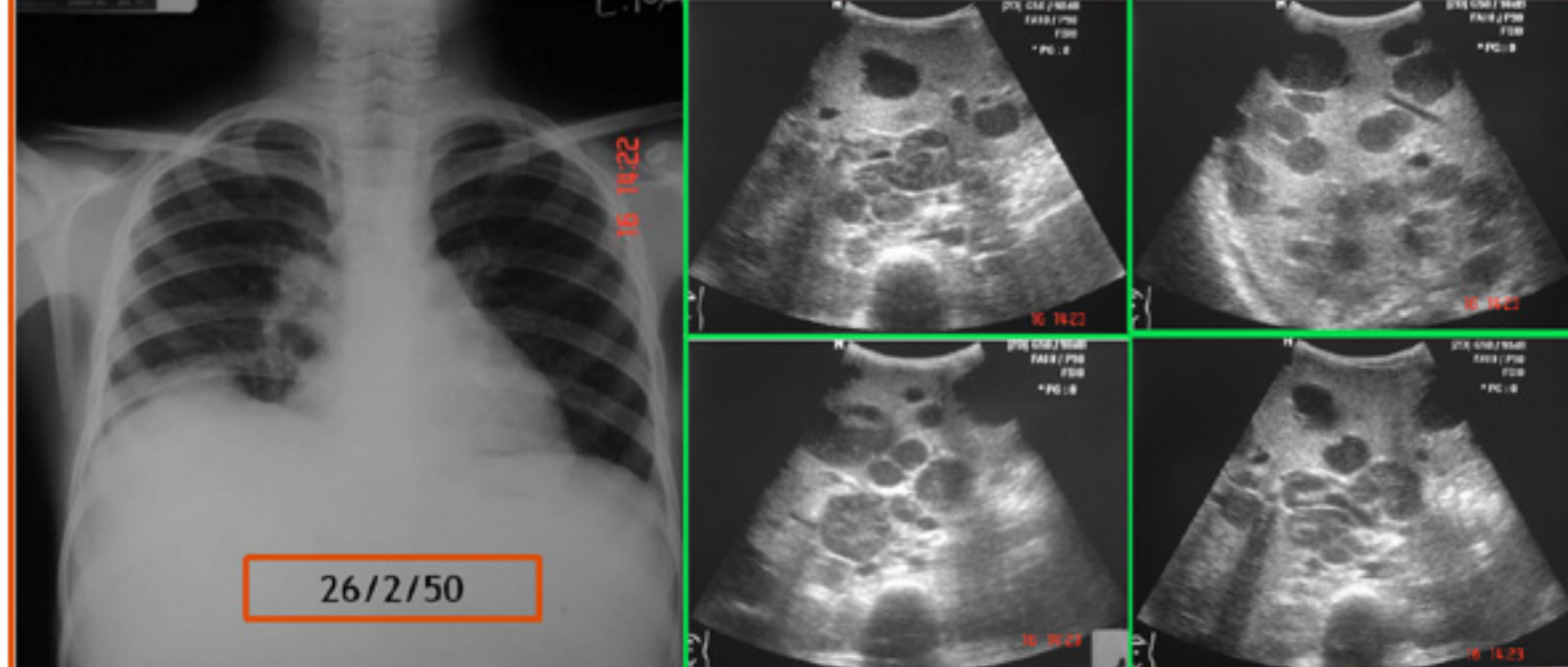


History:

ผู้ป่วยเด็กชายชาวกระเหรี่ยง อายุ 14 ปี มีไข้และท้องโตขึ้น 1 เดือนก่อนมา โรงพยาบาล
ประวัติปัจจุบัน: 1 เดือนก่อนมาร. มีไข้ต่ำๆ เป็นๆหายๆ ร่วมกับมีท้องอืดโตขึ้นเรื่อยๆ มีอาการปวดท้องแบบแน่นๆ บริเวณชายโครงขวา ไม่ร้าวไปที่ใด ไม่มีตัวเหลืองตาเหลือง
 มีถ่ายเหลวเป็นน้ำปนกากวันละ 3-4 ครั้ง อุจจาระไม่มีมูกเลือดปน ผู้ป่วยมีอาการไอแห้งๆทุกคืน ไม่มีเสมหะ กินได้น้อยลงเนื่องจากไม่อยากอาหารและอึดแน่นท้อง ไม่มีอาเจียน รู้สึกว่า
 ไปตรวจรพ.แม่ละเรียง ได้ส่งตัวไปรับการรักษาคือที่ รพ. ประจักษ์พริด
 ที่รพ.ประจักษ์พริดได้ work up :
 CBC : Hb 11.7 Hct 33.8% WBC 6.860 (N 61 L 21 M 13 E 3) Pft 299.000
 LFT : A/G 3.9/3.24 AP 334 AST/ALT 63/43 DB/TB 0.08/0.43
 CXR - right lower lung infiltration with minimal right pleural effusion
 U/S Abdomen :
 Liver :marked enlarged with diffuse hypoechoic nodules
 Diffuse pancreatic bed, para-aortic node and porta hepatic node enlargement
 minimal to moderate ascites

IMP: Multiple liver cysts with lymphadenopathy



แพทย์ได้ส่ง CXR บิดา สงสัย TB or pneumonia RLL และ ตรวจผู้ป่วยเพิ่มเติม

Tuberculin test : negative
 Sputum AFB : negative x 3 days
 Try treat as TB ด้วย IRZE

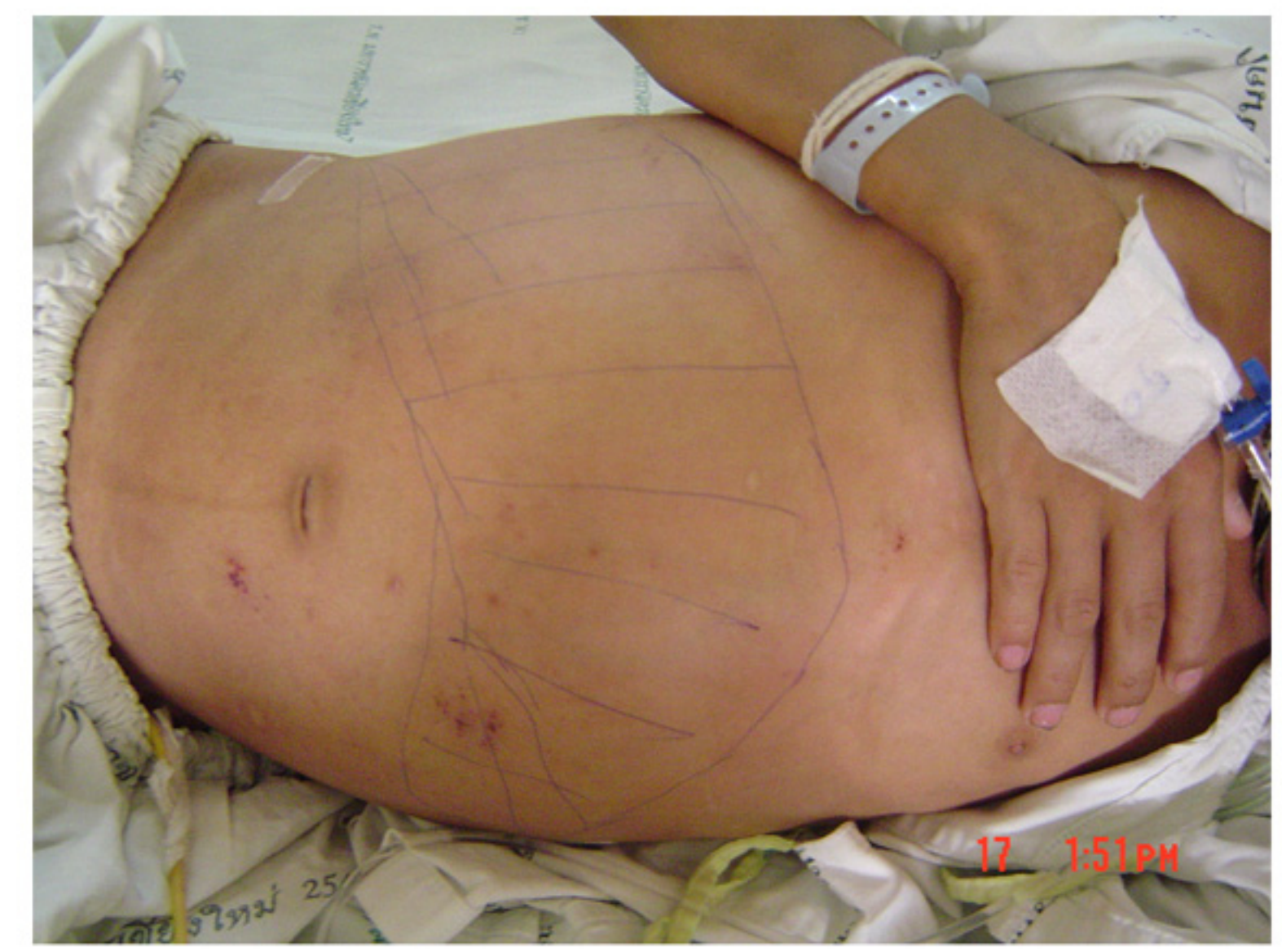Clinical course:
 หลังรักษาไป 10 วัน พบว่าผู้ป่วยยังมีไข้ต่ำๆ temp 38-38.5 ?ตลอด ร่วมกับมีตับโตมากขึ้นกว่าเดิม ได้ตรวจ U/S abdomen เพื่อ F/U พบว่ามี lesion ใน liver เพิ่มขึ้นจึงส่งตัวมา

Past history:
 บุตร 6/7 ตลอดที่บ้าน หลังคลอดแข็งแรงดี ได้รับ vaccine ที่โรงเรียน ไม่ทราบว่ามีครอบครัวหรือไม่
 เรียนหนังสือชั้น ป.5 แข็งแรงดีมาตลอด

ประวัติครอบครัว : ปฏิเสธคนในบ้านไอเรื้อรัง/ไอเป็นเลือดหรือเป็นวัณโรค

Physical examination:

GA: A boy with cachexia, normal consciousness, mild dyspnea
VS: T 38? C PR 142/min RR 36/min BP 108/68 mmHg O2 sat 95 % (room air)
BW: 26.9 kg (P10-25), Ht 134 cm (P10-25), WJA 96%, HJA 95%, W/H 93%
HEENT: Mild pale conjunctivae, no icteric sclerae, no oral ulcer, no injected pharynx
LN : Lt posterior cervical LN 1x2 cm, multiple axillary LN 0.3-0.5 cm
CVS: decreased breath sound RLL, dullness on percussion, no adventitious sounds
RVS: normal S1 S2 , no murmur
Abdomen: marked distention, no superficial vein dilatation, active bowel sound soft, mild tender at RUQ, no mass, liver 12 cm below RCM (span 18 cm), nodular surface, firm, mild tender, spleen cant palpable, ascites +ve
Extremities: no edema, no deformity, no palmar erythema, no clubbing of fingers
Skin: no lesions



Problem lists:

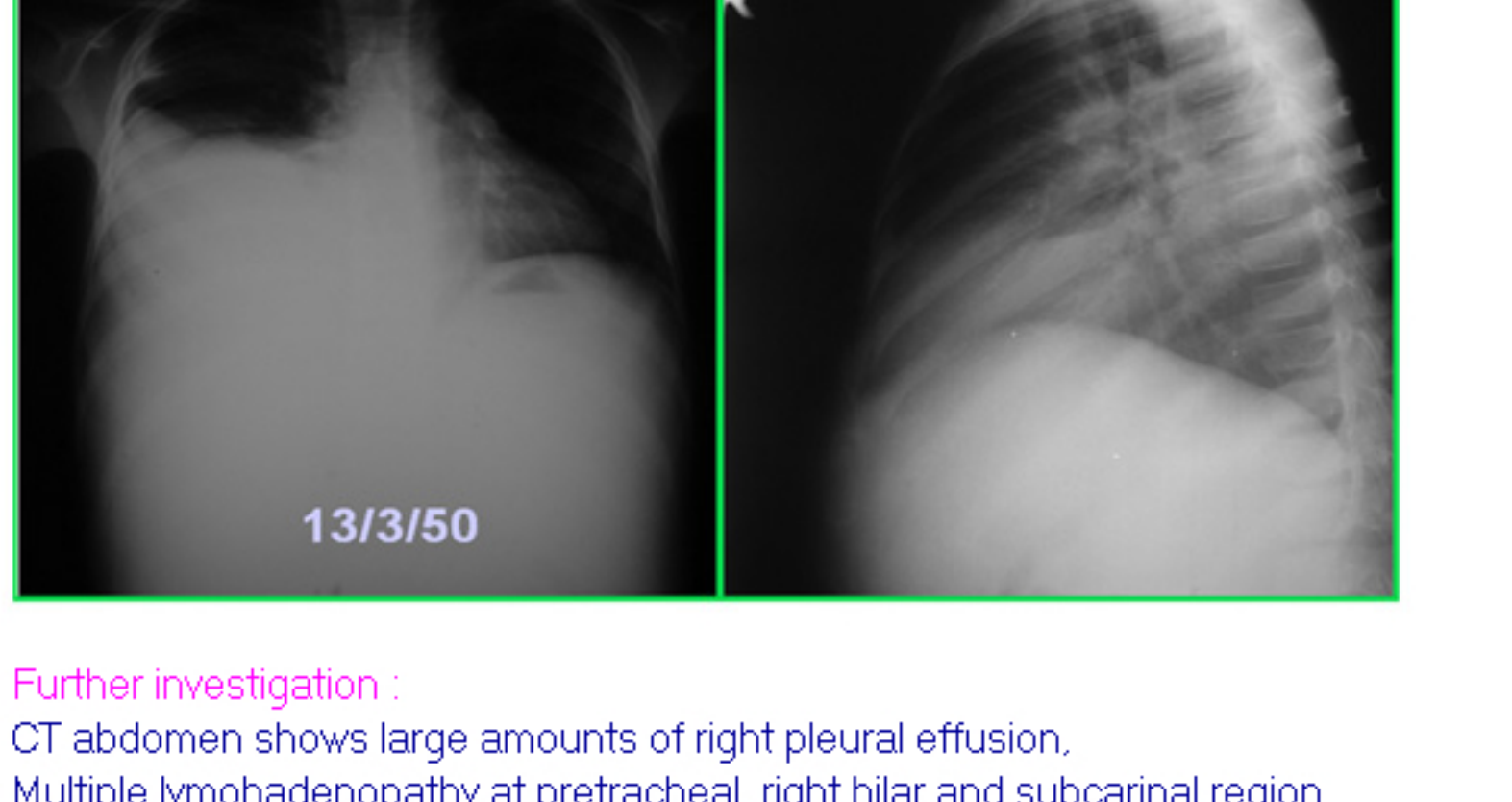
- >>Prolonged fever (low grade fever)
- >>Hepatomegaly with nodular surface with ascites -> US reveals multiple hypoechoic lesions
- >>Right pleural effusion (dyspnea with decreased breath sound and dullness on percussion RLL)
- >>Multiple lymphadenopathy

Differential diagnosis:

- Infection**
 Liver abscess: Bacterial, E. histolytica
 Tuberculosis
 Echinococcus (hydatid cyst)
- Malignancy**
 Lymphoma
 Hepatocellular carcinoma
 Others solid mas

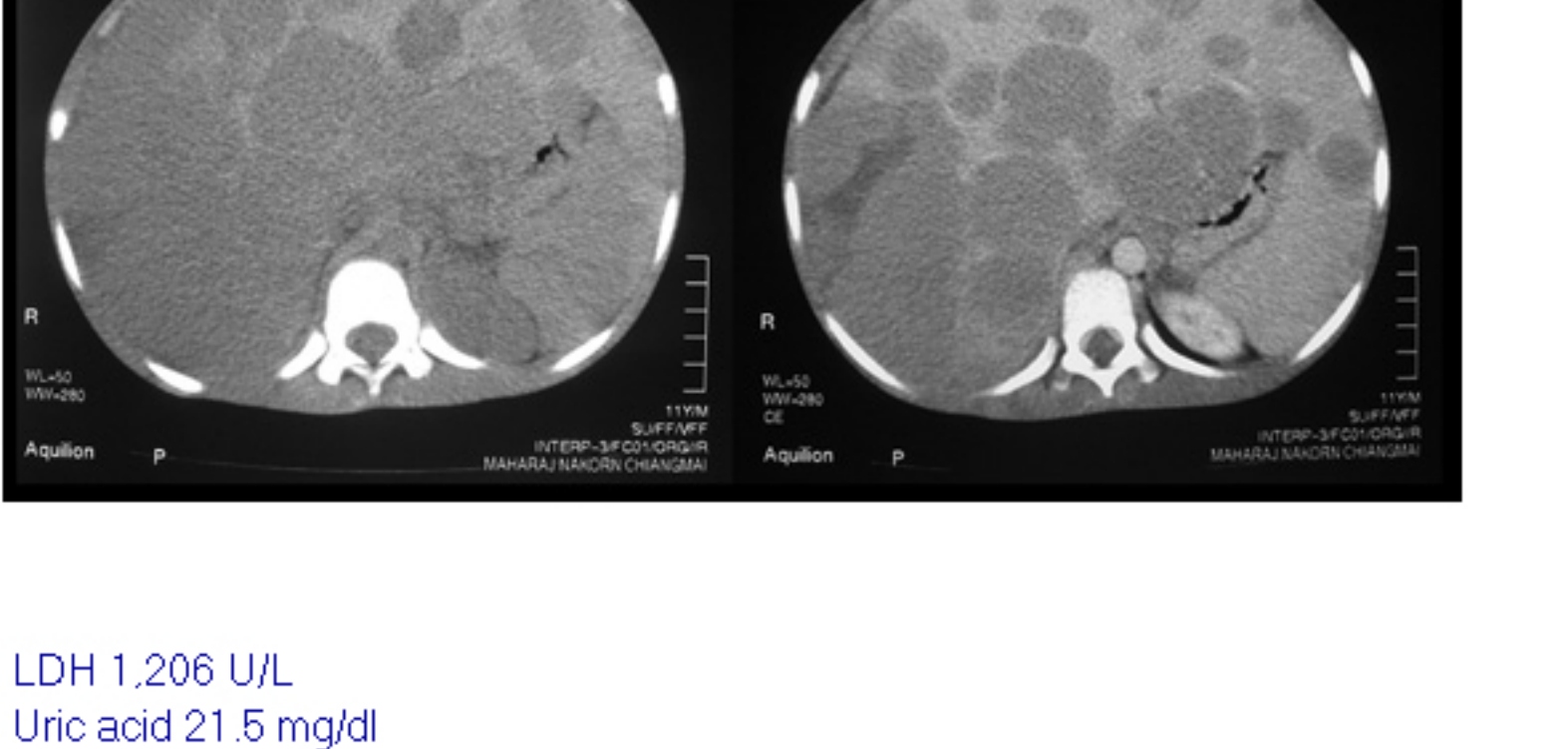Basic investigations:

CBC : Hct 35.7%, wbc 9200/cumm (N 60, Eo 8, L 21, M 11) Pft 394.000/cumm
PBS: RBC - NCNC, WBC- N58 L31 Mo 3 E 8 B 1 no toxic, no vac no blast cells
UJA : Yellow, clear, pH 6, Sp.gr.1.023, Albumin - trace, Sugar - negative, Wbc 3-5/HPF, Rbc 1-2/HPF, Epith 0-1/HPF
Chemistry : BUN 10 mg/dl, Cr 0.8 mg/dl, Na 136 mmol/L, K 4.1 mmol/L, Cl 100 mmol/L, CO2 20 mmol/L, TCa 10.6 mg/dl, Mg 1.53 mEq/L, P 2.7 mg/dl
Stool exam : soft, brown, no WBC, no RBC, no parasite
LFT : TP 6 gm/dl (A/G 3.2/2.8), ALP 303 U/L, Cholesterol 127 mg/dl, AST/ALT 55/29 U/L, TB/DB 1.07/0.45 mg/dl
PT 15.9 sec (control 10.3) **INR** 1.5 **PTT** 30.5 sec (control 25.8)
CXR: Right pleural effusion

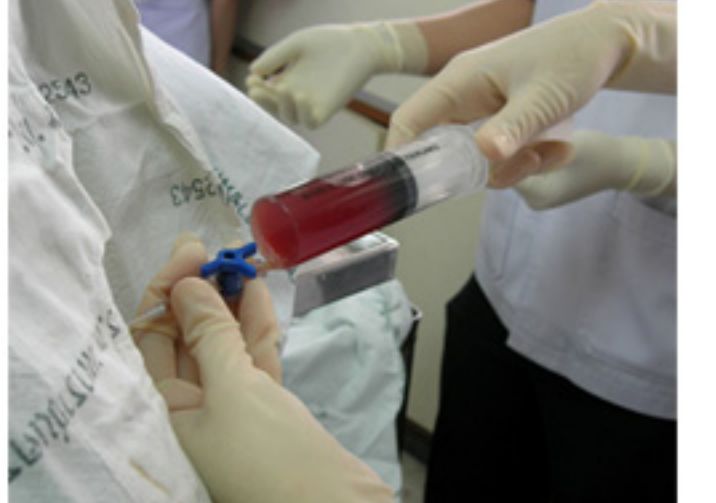

Further investigation :

CT abdomen shows large amounts of right pleural effusion,
 Multiple lymphadenopathy at pretracheal, right hilar and subcarinal region
 Multiple various sizes of well defined round shaped homogeneous enhancing hypodense nodule/mass occupying both lobes of the markedly enlarged liver, pancreas (preserve tail portion) and both adrenal glands, Large amount of ascites



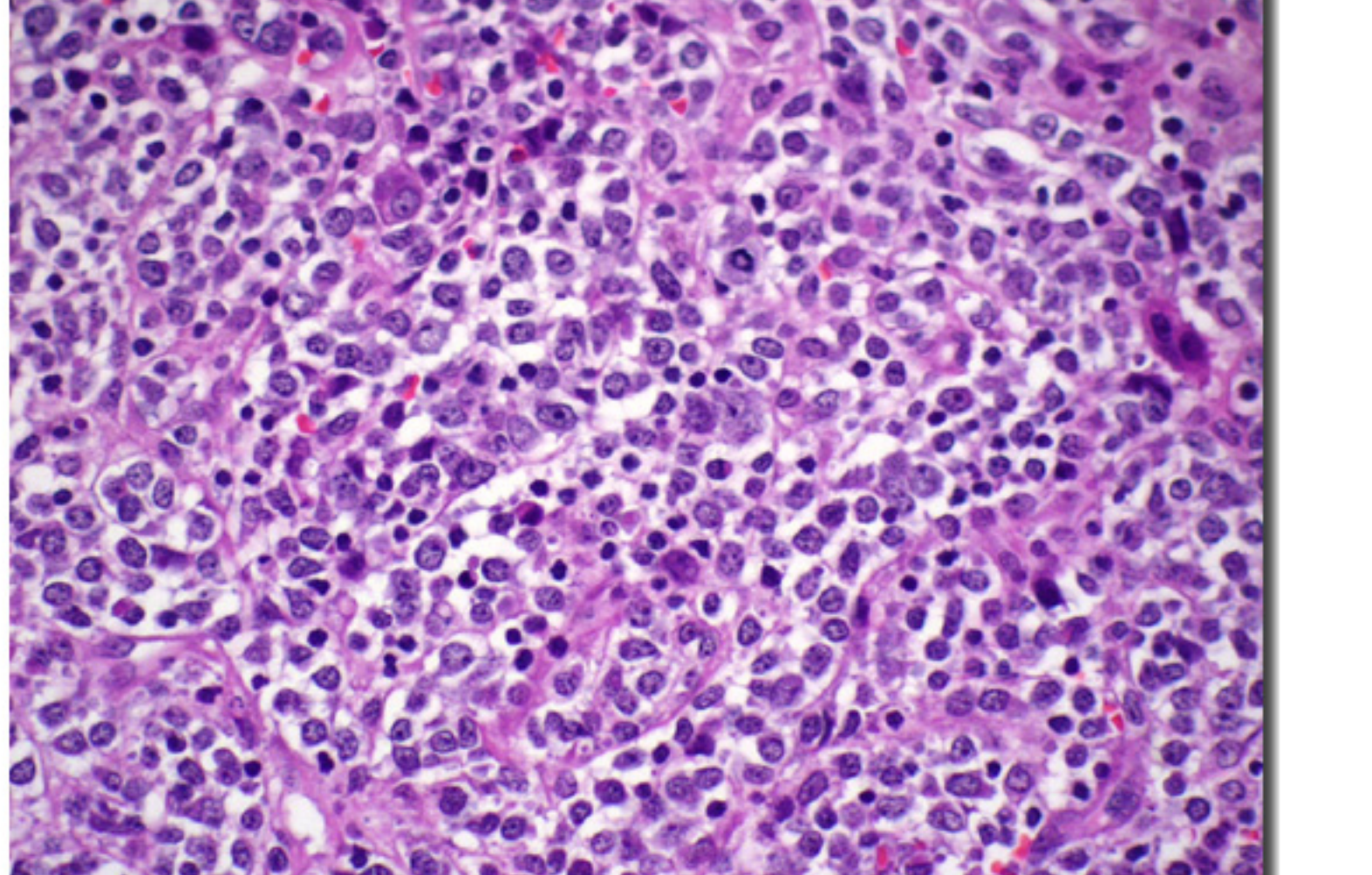
LDH 1.206 U/L
 Uric acid 21.5 mg/dl
 AFP 0.889 IU/ml (0-15)
 Anti HIV : negative
 HBS Ag +ve, Anti-HBS -ve, Anti HCV -ve
 ESR 10 mm/hr
 Echinococcus titer = negative
 E hist titer = negative



Right thoracentesis:
 Volume 650 ml, serosanguinous
 Cell count :
 WBC 7600 (L95 N5) RBC50000
 Gram's stain : no organism
 AFB : no organism
 pH 7.32
 Protein 4.7 gm/dl (ratio pleural/serum=0.78)
 LDH 1151 U/L (ratio 0.9)
 Sugar 48 mg/dl
 TG 39 mg/dl
 Amylase 21 U/L
 Cytology :
 mixed population of lymphoid cells with young lymphoid cells

Additional investigations:

BMA :
 normal cellularity, normal MK, M, E
 M:E 2:1
 Presence of few young lymphoid cell (not blast)
 No metastasis was seen
 Urine VMA
 = 1.16 mg/g Cr (<8.0 mg/g Cr)
 Open liver biopsy



Pathology:
 Diffuse large B-cell lymphoma - Immunostaining demonstrates that lymphoma cells mark with CD45 and CD20 but they do not mark with CD3, MPO, and NSE

Final diagnosis:

Non-Hodgkin's lymphoma

Treatment:

Chemotherapy (National protocol for B-cell lymphoma, ALL, DLBCL stage III/IV)

Non-Hodkin Lymphoma

Childhood NHL

- Staging**
 - Stage I**
 - cancer is found in a single area or lymph node outside of the abdomen or chest
 - Stage II**
 - in only one area and in the LN around it; or
 - in 2 or more areas or lymph nodes on one side of the diaphragm (the thin muscle under the lungs that divides the chest and abdominal cavity and helps with breathing); or
 - to have started in the stomach or intestines and has been completely removed by surgery, and lymph nodes in the area may or may not have cancer.

Childhood NHL

- Staging**
 - Stage III**
 - in areas or lymph nodes on both sides of the diaphragm; or
 - to have started in the chest; or
 - in more than one place in the abdomen; or
 - in the area around the spine.
 - Stage IV**
 - Cancer is found in the bone marrow, brain, or spinal cord
 - Cancer may also be found in other parts of the body.

Primary GI lymphoma

Most common extranodal lymphomas (~ 30-50% of the cases)

Definition:

>>Predominant GI symptoms /or
 >> Predominant lesions in the GI tract

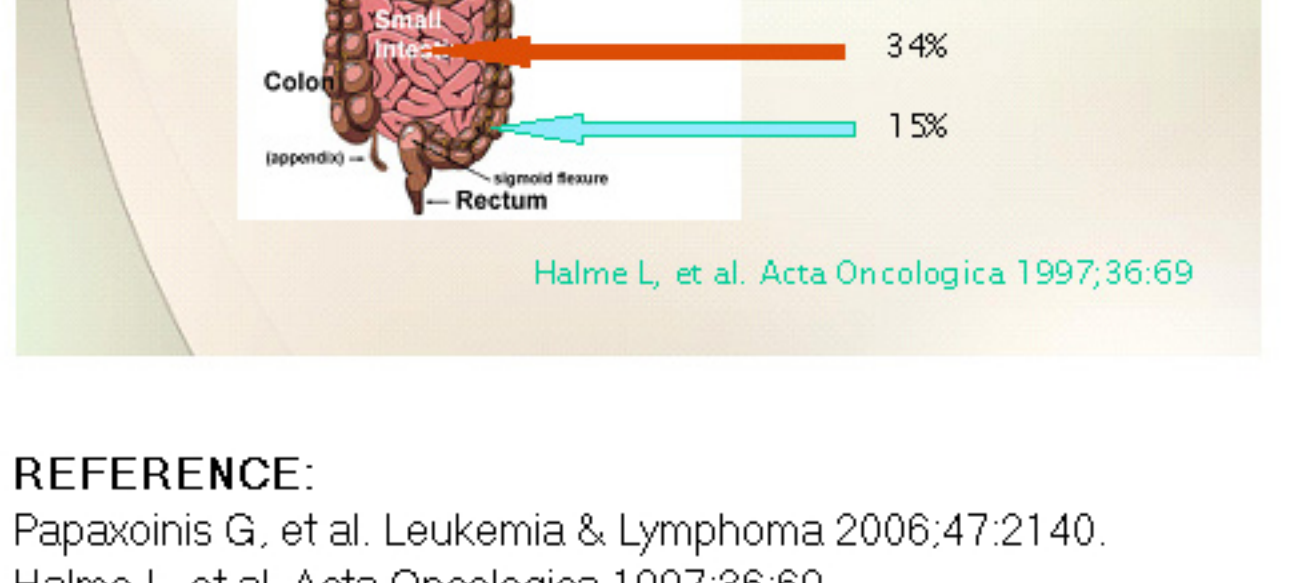
Most common pathology:

>>Diffuse large B-cell lymphoma
 >>Marginal zone B-cell lymphoma (i.e. low grade lymphoma of mucosa-associated lymphoid tissue type)

Risk factors:

- Helicobacter pylori infection
- HIV (Burkitt's lymphoma)
- Solid organ transplantation
- Celiac disease
- Inflammatory bowel disease (colonic lymphoma)
- HCV infection - controversial

Locations:



REFERENCE:

Papaxoinis G, et al. Leukemia & Lymphoma 2006;47:2140.
 Halme L, et al. Acta Oncologica 1997;36:69.