A 10-month-old girl with hemetemesis and hemoptysis

จุฬาลงกรณ์มหาวิทยาลัย

History:

อาเจียนเป็นเลือดสด 1 วัน ก่อนมาโรงพยาบาล

1 วันก่อนมารพ. ไอมีเสมหะปนเลือดสีน้ำตาล 1 ครั้งปริมาณมาก หลังจากนั้นมีอาเจียนเป็นเลือดสด 2 ครั้ง ไปรพ.เอกชน แรกรับ BT 39 C, BP 59/47 mmHg, PR 190/min, RR 72/min ที่รพ.เอกชนได้ให้การรักษาเบื้องต้น โดยให้ IV fluid, WB 160 ml, oxygen แล้วจึงส่งตัวไปยัง รพ.เอกชนแห่งที่ 2

ณ. รพ.เอกชนแห่งที่ 2 ตรวจร่างกายพบ BT 39.3 C, BP140/70 mmHg, PR 190/min, RR 70/min, lung- secretion sound, abdomen- normal, PR- no melena

Investigation : WBC 29,200/cumm (N 33 Band 24 L 29 M 8) Hct 44% Platelet 153,000/cumm, PT 14.3(12.1) sec, aPTT 26(33.8) sec, CXR- hyperaeration with patchy infiltration both lungs ได้ให้การรักษา - Cefotaxime 200 mKD, Amikacin 15 mKD, NPO, iv fluid ขณะ admit ผู้ป่วยยังมีอาเจียนออกเป็นเลือดสดหลายครั้ง suction ได้เสมหะข้นปนเลือด ต่อมาเริ่มหายใจเสียงดังและเหนื่อยขึ้น ตรวจร่างกายซ้ำพบ: lung- inspiratory & expiratory stridor, CXR- subglottic edema ได้ให้การรักษาเพิ่มเติมโดยให้- ventolin nebulizer และ Dexamethazone IV แล้วจึงส่งตัวต่อมาที่รพ.จุฬาฯ

Past history:

บุตร 1/1, term ,normal delivery, birth weight 2700g, APGAR 10,10 neonatal jaundice

1 สัปดาห์ก่อน น้ำมูกใสเล็กน้อย ไม่มีไข้ ให้ยาลดน้ำมูกดีขึ้น ก่อนหน้านี้ปกติดี ไม่เคยมีอาเจียนมาก่อน ผู้ป่วยไม่เคยมีประวัติ chronic rhinitis หรือ ผื่นแพ้ นำมาก่อน

ประวัติครอบครัว: บิดามารดาแข็งแรงดี อาชีพพนักงานเอกชน ปกติยายเป็นคนเลี้ยง สุดสัปดาห์จะอยู่ กับบิดามารดา

พัฒนาการ: เกาะยืน พูดคำเดี่ยว 1-2 คำ

วัคซีน: BCG1 HBV3 DPT3 OPV3 MMR1 Hib1

ประวัติโภชนาการ: นมมารดา 3 เดือน, Dumex 4 oz x 8 F, ข้าวบด ไข่ เต้าหู้ ผักผลไม้

Physical examination:

A Thai infant, good consciousness, acutely ill with distress

BW 8 Kg (P 50), Length 75 cm (P 90), HC 44 cm (P 75)

BT 38 C, BP 110/84 mmHg, PR 128/min, RR 80/min, O2sat 96% (room air)

HEENT: not pale, no icteric sclera, whitish patches on peritonsillar area and hard palate, no lymph node enlargement

RS: inspiratory and expiratory stridor, suprasternal retraction, fair air entry

coarse crepitation both lungs

CVS: no cardiomegaly, normal S1,S2, no murmur

Abdomen: not distended, soft, no hepatosplenomegaly normal bowel sound \

Extremities: no rash, no petechiae

NS: normal

Problem lists and differential diagnosis:

Hematemesis

>Coagulation disorders
>Upper GI bleeding
>Pharyngeal bleeding

>Secondary from hemoptysis

Hemoptysis and Upper airway obstruction

> Acute bacterial tracheitis, Viral croup -epiglottitis

>Infectious mononucleosis

>Diphtheria

>Foreign body aspiration

ETIOLOGIES OF UPPER GASTROINTESTINAL BLEEDING IN CHILDREN BY AGE GROUP, IN RELATIVE ORDER OF FREQUENCY

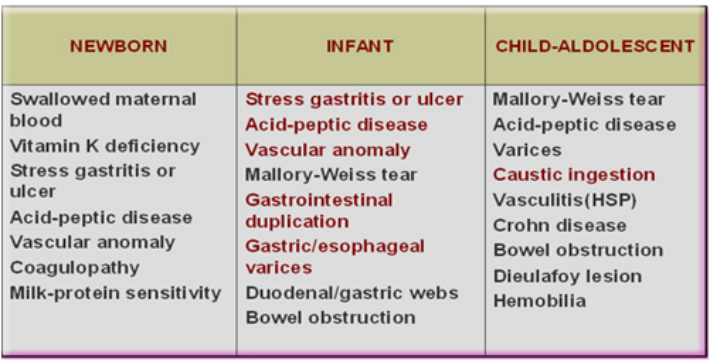

NEWBORN	INFANT	CHILD-ALDOLESCENT
Swallowed maternal blood	Stress gastritis or ulcer	Mallory-Weiss tear
Vitamin K deficiency	Acid-peptic disease	Acid-peptic disease
Stress gastritis or ulcer	Vascular anomaly	Varices
Acid-peptic disease	Mallory-Weiss tear	Caustic ingestion
Vascular anomaly	Gastrointestinal duplication	Vasculitis(HSP)
Coagulopathy	Gastric/esophageal varices	Crohn disease
Milk-protein sensitivity	Duodenal/gastric webs	Bowel obstruction
	Bowel obstruction	Dieulafoy lesion
		Hemobilia

Walker, PEDIATRIC GASTROINTESTINAL DISEASE 4th edition

Basic investigations:

CBC : Hb 11.8 g/dl, Hct 33.5%, (MCV 77 MCH 26 MCHC 33.6 RDW 14.1)

WBC 20,220/cumm (N45 L 41 M 9 AL3 Band 2), Plt 222,000/cumm

PBS: Normochromic normocytic RBC, no hyper segmented neutrophil

PT 14.3 s (19.1) aPTT 26 s (33.5)

UA : Sp.gr. 1.010, pH 8, protein-negative, sugar-negative, ketone-negative, WBC 3-5/HPF, RBC 0-1/HPF, bacteria-few

Stool: no cell, occult blood-negative

BUN: 10.8 mg/dl, Cr: 0.2 mg/dl, Na 134 mEq/L, K 3.7 mEq/L, Cl 106 mEq/L, CO2CP 21 mEq/L

LFT: Alb 4.04 g/dl, Glob 1.81 g/dl, TB 3.3 mg/dl, DB 0.7 mg/dl, IB 0.17 mg/dl, AST 42U/L, ALT 35 U/L, Alk P 169 U/L, GGT 12 U/L

CBG: pH 7.462, pCO2 39 mmHg, pO2 62.8 mmHg, HCO3 27.3 mEq/L, BE 3.4

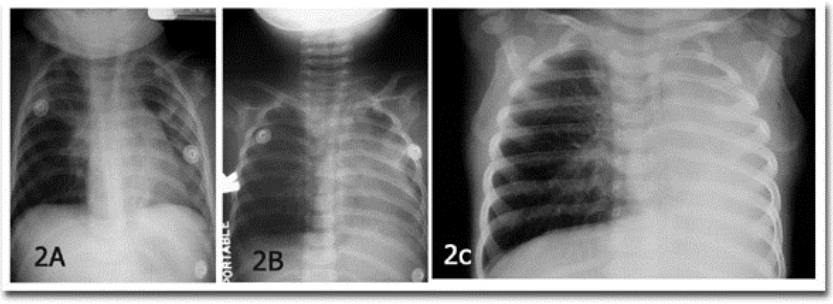

Fig 2: Follow up CXR พบว่ามี progressive opacity of left lung

Hospital course:

GI: NPO for 7 days, Omeprazole 1 mKD

RS: Cefotaxime 100 mKD, Clindamycin 30 mKD, Dexamethasone 0.25 mKD for 3days, Adrenaline 1:1000 NB, Oxygen therapy

Additional investigations:

Fiberoptic bronscopy:

>> **Subglottic erythema and inflammation** extend 0.5-1 cm causing narrowing of airway caliber,

>>No external compression, no subglottic inflammation, normal size of lumen

>>**Copious purulent discharge from Lt main bronchus**

>>Right main bronchus was normal with scant amount of discharge

>>BAL - necrotic tissue with purulent fluid

>>microscopic exam : numerous WBC with PMN predominate, Gram stain few gram positive diplococci

Rigid bronscopy:

>>Well form epiglottis and aryepiglottic fold with mild inflammation

>>Normal vocal cords

>>Saliva secretion in trachea and bronchus

>>Thick fibrin coated wall of trachea, much on upper 2/3

>>No fistula, no external/internal compression, no tracheomalacia

>>No foreign body

>>Normal bronchus and bronchiole

Esophagogastroduodenoscopy:

>>Posterior pharynx : erythema

>>Esophagus : whitish plaque on top of mucosa from lower 1/3, GE junction at 24 cm with linear erythema

>>Stomach : whitish yellow pus and necrotic membrane on entire stomach mucosa with multiple points of bleeding, granulomatous change of mucosa with hard membrane on antral area

>>Pylorus : deformed spasm with nodular change

>>Duodenum : normal with bile secretion down to Ampulla's of Vater

>>On a retroflex view of cardia : granulomatous change at cardia

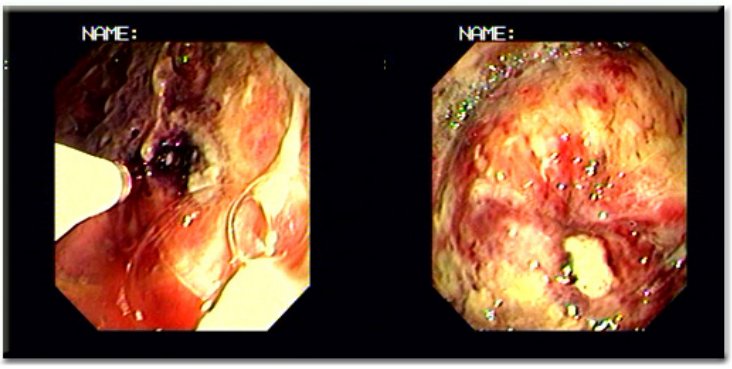

Differential diagnosis:

Etiology-based classification of gastritis and gastropathies

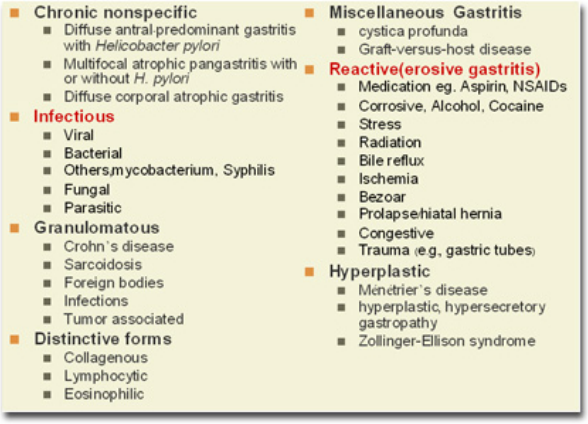

- **Chronic nonspecific**
  - Diffuse antral-predominant gastritis with *Helicobacter pylori*
  - Multifocal atrophic pangastritis with or without *H. pylori*
  - Diffuse corporal atrophic gastritis
- **Infectious**
  - Viral
  - Bacterial
  - Others,mycobacterium, Syphilis
  - Fungal
  - Parasitic
- **Granulomatous**
  - Crohn's disease
  - Sarcoidosis
  - Foreign bodies
  - Infections
  - Tumor associated
- **Distinctive forms**
  - Collagenous
  - Lymphocytic
  - Eosinophilic
- **Miscellaneous Gastritis**
  - cystica profunda
  - Graft-versus-host disease
- **Reactive(erosive gastritis)**
  - Medication eg. Aspirin, NSAIDs
  - Corrosive, Alcohol, Cocaine
  - Stress
  - Radiation
  - Bile reflux
  - Ischemia
  - Bezoar
  - Prolapse/hiatal hernia
  - Congestive
  - Trauma (e.g., gastric tubes)
- **Hyperplastic**
  - Ménétrier's disease
  - hyperplastic, hypersecretory gastropathy
  - Zollinger-Ellison syndrome

Sleisenger & Fordtran's Gastrointestinal and Liver Disease 7th Edition

Etiologies of esophagitis in infancy and childhood

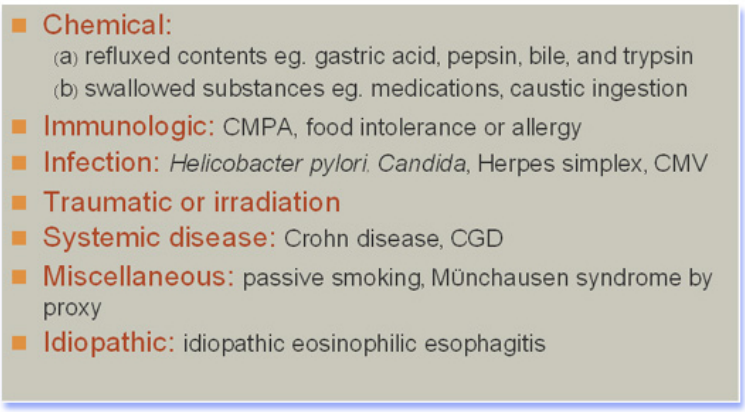

- **Chemical:**
  (a) refluxed contents eg. gastric acid, pepsin, bile, and trypsin
  (b) swallowed substances eg. medications, caustic ingestion
- **Immunologic:** CMPA, food intolerance or allergy
- **Infection:** *Helicobacter pylori*, *Candida*, Herpes simplex, CMV
- **Traumatic or irradiation**
- **Systemic disease:** Crohn disease, CGD
- **Miscellaneous:** passive smoking, Münchausen syndrome by proxy
- **Idiopathic:** idiopathic eosinophilic esophagitis

Differential diagnosis:

ในผู้ป่วยรายนี้คิดถึงภาวะดังต่อไปนี้มากที่สุด

1. **Medications & Caustic ingestion**

2. **Infection** : Phlegmonous (suppurative) gastritis; Virus : CMV, HSV, EBV; Fungus : Candidiasis; and Tuberculosis

Further investigations:

>>Hemoculture - negative
>>Dengue titer - negative
>>AntiHIV - negative
>>AntiHSV IgM - negative, IgG - negative
>>AntiCMV IgM - negative, IgG - positive
>>ASO titer < 52 IU/ml (normal < 200)
>>AntiDNaseB < 71 IU/ml (normal < 200)

Bronchoscopic tissue	**Gastroscopic tissue**
AFB - negative, C/S TB - negative	Gram stain - no organism, no fungus
C/S aerobe : no growth	AFB - negative
C/S anaerobe : no growth	C/S aerobe : no growth
Pathology : aggregation of neutrophils and degenerated ciliated cells, negative for malignancy	C/S anaerobe : no growth

Immunoglobulin level :

IgG 1100 mg/dl (294-1069)

IgM 174 mg/dl (41-149)
IgA 82.7 mg/dl (16-84)

Flow cytometry : ALC 8199 /ul

CD3(total T cell) 69% (54-76)

CD4(Thelper) 44% (31-54)

CD8(Tcytotoxic) 22% (12-28)

CD19(B cell) 23% (15-39)
NK cell 7%
PPD 0 mm

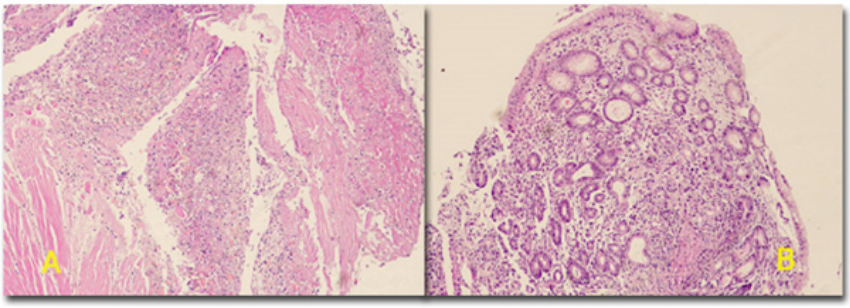

Gastric tisuue athology: A)Fragments of amorphous tissue composed of fibrinous tissue, degenerative cells and inflammatory cells. B) Gastric mucosa admixed with chronic and acute inflammatory cell infiltrated in the edematous lamina propria. No malignancy or organism seen.

Clinical course:

ผู้ป่วยได้รับการรักษาโดยให้งดน้ำและอาหารเป็นเวลา 7 วัน และได้รับ omeprazole 1 MKD ร่วมกับ sucralfate 100 mg feed ทาง NG ทุก 6 ชั่วโมง และ mucosta 1/2 tab feed NG ทุก 12 ชั่วโมง ในขณะที่ NPO ผู้ป่วยได้รับ Partial parenteral nutrition และได้ค่อยๆเริ่มให้สารอาหารทางปากด้วยนม pregestimil สำหรับปัญหาเรื่องทางปอดนั้นผู้ป่วยได้รับยาปฏิชีวนะเป็น cefotaxime 100 MKD และ clindamycin 30 MKD เป็นเวลา 14 วัน ร่วมกับการให้ dexamethasone 0.25 MKD เป็นเวลา 3 วัน และพ่น adrenaline เป็นครั้ง รวมถึงการทำ postural drainage

igastro.org

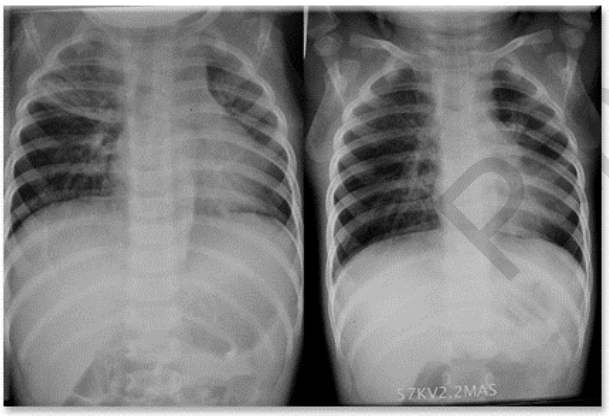

ติดตามการเปลี่ยนแปลงของ CXR พบว่า left lung atelectasis นั้นดีขึ้นตามลำดับ

Clinical course:

หลังให้การรักษาได้ 2 สัปดาห์ ได้ให้นม Dumex (20 Cal/oz) 4 oz drip via NG q 4 hr, เวลาให้ดูด นมเองมีสำลักออกจมูก เพิ่มปริมาณนมเป็น 4.5- 5 oz/feed มีอาเจียนเป็นนมกำลังย่อยปริมาณมาก , drip in 2.5 hr ก็ยังมีอาเจียนบ่อย ไอเสมหะยังมากสีขาวขุ่น หายใจครืดคราดตลอด ได้ให้ domperidone ทุก 6 ชั่วโมง ยังมีอาเจียน PE; drooling, no ulcer/patch, normal Gag reflex, RS: rhonchi and coarse crepitation จึงได้นัดทำ upper GI series

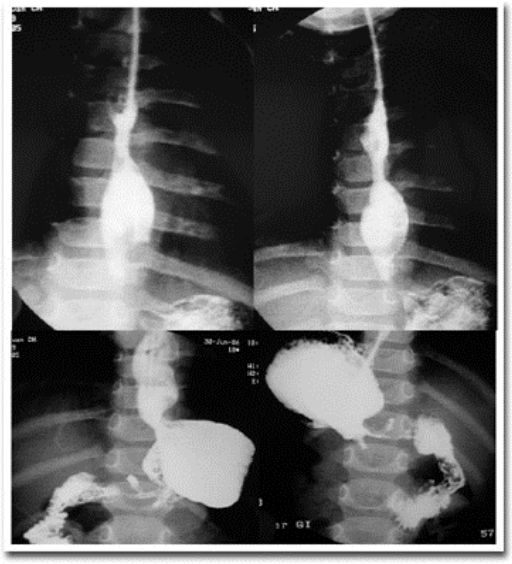

UGIS: Focal smooth narrowing segment of the mid esophagus (at T7 level), esophageal stricture. Long segment of stricture of gastric antrum including distal gastric body, with a deep ulcer at lesser curvature; causing partial gastric obstruction, resulting in GER.

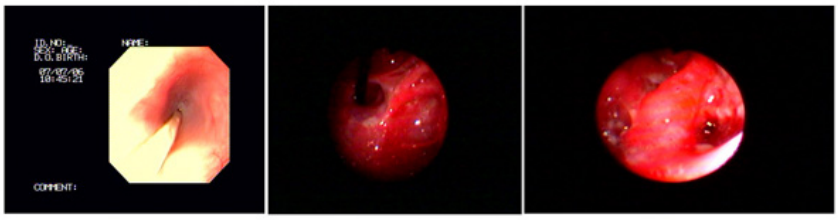

EGD (follow up): Posterior pharynx : normal, Esophagus : fibrosis at 16-19 cm, post-stricture dilatation, GE junction at 24 cm, Stomach : granularity change of mucosa with hard membrane on antral area, Pylorus : deformed spasm with nodular change

Duodenum : not reachable, U turn of cardia : granulomatous change at cardia

Procedure : Dilate with Pilling esophageal dilator No. 16, 18, 20, 22F

Long term treatment plan: Interval esophageal dilatation and surgery : Partial Gastrectomy with Gastrojejunostomy

FINAL DIAGNOSIS: CAUSTIC INJURY

Caustic Injury

พญ.พัชร เกียรติสารพิภพ

- The estimated frequency of admissions for caustic ingestion ranges from 1,000 to 20,000 per year in industrialized countries.

- Peak incidence is below the age of 5 years.

- In the majority, ingestion of caustic agents is accidental.

- The severity and extent of esophageal and gastric damage resulting from a caustic ingestion depends upon the following factors:

>>>Corrosive properties of the ingested substance (pH < 2, >12)

>>>Amount, concentration, and physical form (solid or liquid) of the agent

>>>Duration of contact with the mucosa

Mechanisms of injuries:

Alkali	Acid
pH >7 cause liquefaction necrosis, thrombosis, thermal injury	pH < 7 cause coagulation necrosis
leads to early disintegration of the mucosa, allowing deep penetration and even perforation.	The coagulum that forms on the mucosal surface limit deeper penetration of the caustic substance.
Agents with a pH of >= 11 cause the most severe burns, even with ingestion of small amounts.	The alkaline pH and squamous epithelium of the esophagus also help limit the severity of injury from acids.
Penetration into the esophageal wall by alkaline agents varies with the concentration and the length of time the agent remains in contact with the mucosa.	Upper airway injuries also are common with ingestion of acids, perhaps related to their bad taste, which tends to stimulate gagging, choking, and attempts to spit out the ingested material

Gastric injury:

>less common than esophageal injury

>Gastric injury has been described in more than 80% of patients who ingested relatively large amounts of alkali.

>Large ingestions resulted in gastric perforation, hemorrhage, and death from erosion into a bronchial vein

>Gastric injury often is most severe with acids, which (because of pooling in the antrum and antral spasm) may cause severe burns in the prepyloric area, potentially leading to pyloric obstruction.

>Duodenal erosions have been reported in occasional cases

PHASES OF LYE INJURY TO ESOPHAGUS

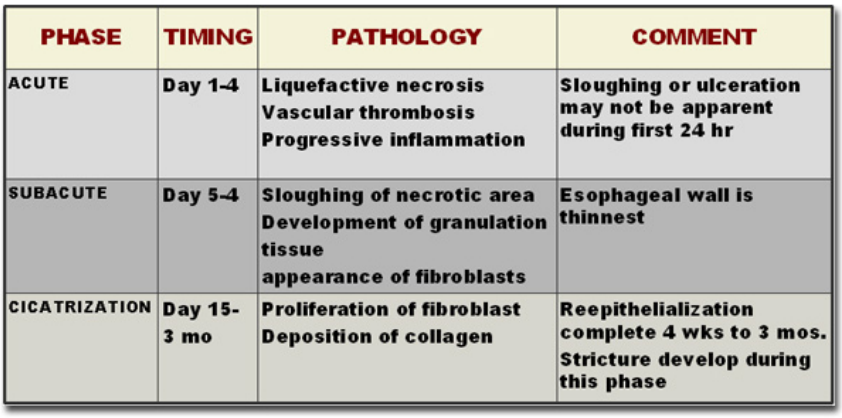

PHASE	TIMING	PATHOLOGY	COMMENT
ACUTE	Day 1-4	Liquefactive necrosis Vascular thrombosis Progressive inflammation	Sloughing or ulceration may not be apparent during first 24 hr
SUBACUTE	Day 5-4	Sloughing of necrotic area Development of granulation tissue appearance of fibroblasts	Esophageal wall is thinnest
CICATRIZATION	Day 15-3 mo	Proliferation of fibroblast Deposition of collagen	Reepithelialization complete 4 wks to 3 mos. Stricture develop during this phase

Stuart Jon Specher, Gastrointestinal Emergency 2nd edition.

Clinical manifestation:

Dysphagia

Drooling

Retrosternal or abdominal pain

Hematemesis

Upper airway injury

>>>stridor, hoarseness, nasal flaring, and retractions.

>>>Epiglottitis can be severe, especially in children < 2 yrs, requiring prompt intubation.

>>>usually begin rapidly after contact with caustic agents.

>>>Deep esophageal burns can be complicated by perforation with mediastinitis and tracheo-esophageal fistula

Cause of vitamin B12 deficiency:

1. Absent or reduced gastric intrinsic factor

2. Cyanocobalamin absorption improves rapidly after antibiotic administration.

Pathology of corrosive gastritis:

> Gross Findings: Blackish discoloration of gastric mucosa, hemorrhage, ulceration, or perforation.

> Micro Findings: Hemorrhage, congestion, coagulative necrosis of mucosa with hemosiderin or carbon deposit; Necrotizing necrosis with inflammatory infiltration; Variant pictures due to agents, amounts & concentration (depth of layers involved).

ENDOSCOPIC GRADING OF CORROSIVE ESOPHAGEAL INJURY

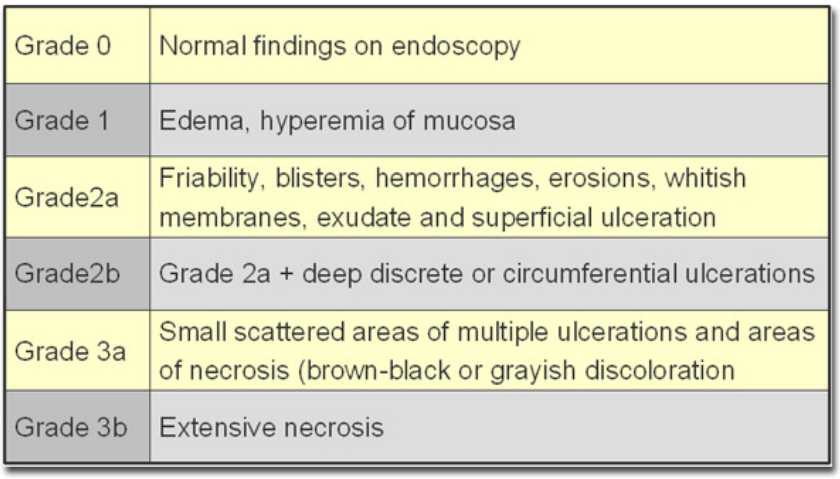

Grade 0	Normal findings on endoscopy
Grade 1	Edema, hyperemia of mucosa
Grade2a	Friability, blisters, hemorrhages, erosions, whitish membranes, exudate and superficial ulceration
Grade2b	Grade 2a + deep discrete or circumferential ulcerations
Grade 3a	Small scattered areas of multiple ulcerations and areas of necrosis (brown-black or grayish discoloration
Grade 3b	Extensive necrosis

Stuart Jon Specher, Gastrointestinal Emergency 2nd edition.

Diagnostic evaluation:

1. Documenting the presence or absence of esophageal or gastric injury after is essential because ***it is the only way to determine the extent of injury and thereby predict prognosis.***

2. The objectives of early endoscopy are to establish the presence or absence of esophageal and/or gastric lesions and to determine the severity of involvement.

3. Symptomatic ingestion

>>The most reliable method is by upper endoscopy, which usually is performed **within the first 24 to 48 hours.** Endoscopy ideally should be performed between six hours and four days after ingestion.

>>Rigid endoscopes are still used commonly, but the risk of perforation remains a major consideration.

4. Asymptomatic ingestion

>>Some authors suggest endoscopy in all children with any hint of caustic ingestion because the history regarding ingestion may be vague and symptoms in young children may be unreliable.

>>However, in patients with a questionable history of ingestion, no evidence of oral lesions, and no dysphagia, vomiting, or other symptoms, it generally is safe to observe fluid intake and overall status over several hours.

>>Patients who have ingested household bleaches rarely have significant tissue injury and, rarely require endoscopy.

>>Patients with a definite history or strong suggestion of ingestion even if asymptomatic, should be evaluated with upper endoscopy.

Endoscopy is contraindicated in:

hemodynamically unstable

have evidence of perforation

severe respiratory distress

severe oropharyngeal or glottic edema and necrosis.

Management:

- งดการทำให้อาเจียนและการสวนล้างกระเพาะ การใส่สาย NG

- การดื่มนมและน้ำตามยังไม่มีข้อพิสูจน์ชัดเจนว่าได้ประโยชน์และอาจก่อให้เกิดความร้อน

- ถ้ามีสารกัดกร่อนเปื้อนใบหน้า ดวงตาให้ล้างด้วยน้ำทันที

- CXR & CT scan ในกรณีสงสัยการทะลุของทางเดินอาหาร การยืนยันอาศัย water-soluble contrast upper GI study

- ควรตรวจบริเวณช่องคอด้วย laryngoscope ก่อน ถ้าพบว่ามี supraglottic/epiglottic burn หรือบวมแดงอาจเป็น อาการเริ่มแรกของ Upper airway obstruction เป็นข้อห้ามของการใส่ท่อช่วยหายใจ ถ้าจำเป็นต้องทำการเจาะคอแทน

- ถ้าพบว่ามี grade II injury บริเวณ orophalynx เป็นข้อห้ามของการส่องกล้องตรวจทางเดินอาหาร

- แนะนำให้ทำการส่องกล้องตรวจทางเดินอาหารทุกรายถ้าไม่มีข้อห้ามหรือสงสัยว่ามีการทะลุ การส่องกล้องควรทำภายใน 12 hr ไม่ควรเกิน 24 hr หลีกเลี่ยงการส่องกล้องในช่วงวันที่ 5-15 ภายหลังการกินสารกัดกร่อน

- ควรให้ยาผู้ป่วยให้สงบขณะทำการส่องกล้องอย่างเพียงพอ

- ถ้าพบลักษณะ circumferential burn ให้หยุดส่องกล้องทันทีเนื่องจากเสี่ยงต่อการทะลุ

Complications:

Immediate complication	Perforation
	Mediastinitis & peritonitis
	Massive GI bleeding
	Upper airway obstruction & respiratory distress
Long-term complication	Esophageal stricture, gastric outlet obstruction
	Malignancy
	GER and reflux esophagitis

Management of esophageal stricture:

>>Esophageal dilatation: Mechanical dilators or Balloon dilators

>>Intralesional corticosteroid injection

>>Non-metallic stent